Вопросы, предлагаемые для тестового контроля знаний по специальности: «ЭНДОСКОПИЯ»

(239 вопросов – 100 % от числа заданий в тесте по специальности)

Тесты разработаны с участием главных внештатных специалистов министерства здравоохранения Самарской области.

Главный внештатный специалист министерства здравоохранения Самарской области по эндоскопии: Круглова Ирина Иосифовна, заведующий отделением-врач-эндоскопист эндоскопического отделения ГБУЗ «Самарский областной клинический онкологический диспансер», кандидат медицинских наук, 443031, г. Самара, ул. Солнечная, 50, тел. 994-68-23

АТТЕСТАЦИОННАЯ КОМИССИЯ МИНИСТЕРСТВА ЗДРАВООХРАНЕНИЯ САМАРСКОЙ ОБЛАСТИ

Раздел 1. Теоретические основы организации здравоохранения, эндоскопической службы и правовые вопросы.

1. Всегда ли информированное добровольное согласие пациента (или законного представителя) на плановое эндоскопическое вмешательство является необходимым предварительным условием медицинского вмешательства?

2. Правила проведения эндоскопических исследований утверждены приказом Министерства здравоохранения Российской Федерации от 06.12.2017 № _____н.

3. Индивидуальный план обучения врача по специальности «Эндоскопия» в системе НМО за пять лет должен включать не менее _____ академических часов.

4. Ежегодно за счет освоения образовательных мероприятий в системе НМО в зачет пойдет не более _____ академических часов/ЗЕТ.

5. Удельный вес работы медицинского персонала по непосредственному проведению эндоскопических исследований составляет _____% рабочего времени.

6. При расчете ставок медицинских сестер эндоскопического подразделения лечебных учреждений учитываются:

7. Ежегодно за счёт прохождения дополнительного обучения в рамках НМО в зачет врачу пойдет _____ академических часов.

8. В программу первого этапа диспансеризации входит:

Раздел 2. Основы фундаментальных дисциплин: нормальная и топографическая анатомия, физиология; гистология

9. Число физиологических сужений пищевода в норме составляет:

10. Приведенная на рисунке морфологическая картина при биопсии из нижней трети пищевода характерна для:

11. Толщина стенки пищевода у взрослого человека в среднем составляет:

12. Слизистая оболочка пищевода покрыта:

13. По отношению к аорте пищевод в нижнегрудном его отделе располагается:

14. Зона привратника в норме имеет протяженность _____ см

15. Промежностная часть прямой кишки от аноректального соединения до анального отверстия называется _____ канал.

16. Наибольший диаметр толстой кишки, исключая ампулу прямой кишки, регистрируется в:

17. Правая половина ободочной кишки кровоснабжается из:

18. Устье верхнедолевого бронха справа при выполнена бронхоскопии располагается на _____ часах.

19. Верхушка Фовлера – это название бронха B____.

20. К средней доле относится бронх S____.

21. Установите правильную последовательность расположения анатомических образований, которые служат ориентиром при бронхоскопии

22. Просвет кишки имеет форму равностороннего треугольника с несколько выпуклыми углами в _____ кишке.

23. Слизистую оболочку желудка выстилает эпителий:

24. Наиболее выражены циркулярные складки Керкинга в:

25. Наименьшая толщина стенки толстой кишки наблюдается в:

26. В понятие "дисплазия" входит:

27. В норме розетка кардии располагается от резцов на расстоянии:

Раздел 3. Заболевания органов грудной и брюшной полости

28. Клиническими проявлениями глоточно-пищеводного дивертикула (Ценкера) являются:

29. Медикаментозные изъязвления преимущественно располагаются в:

30. Значительное повышение сывороточной амилазы характерно для:

31. Массивные желудочно-кишечные кровотечения редко являются следствием:

32. Основными симптомами кишечной непроходимости являются:

33. Термин "долихоколон" используется при описании толстой кишки, которая:

34. Частыми симптомами при дивертикулезе ободочной кишки являются:

35. К дизонтогенетическим новообразованиям относится:

36. Рак insitu по Международной классификации TNM относится к:

37. Наиболее характерным клиническим признаком инвазивного рака пищевода является:

38. Симптомы глоточной недостаточности вследствие поражения нервного аппарата глотки развиваются, как правило, при раке:

39. К осложнениям дивертикулов пищевода относят все перечисленные, КРОМЕ:

40. Стенка истинного дивертикула толстой кишки состоит из:

41. Большинство доброкачественных центральных опухолей легких составляют:

АТТЕСТАЦИОННАЯ КОМИССИЯ МИНИСТЕРСТВА ЗДРАВООХРАНЕНИЯ САМАРСКОЙ ОБЛАСТИ

42. Возникновение очагов плоскоклеточной метаплазии эпителия бронхов, как правило, предшествует развитию:

43. К начальным симптомам рака легкого могут быть отнесены:

44. Злокачественное новообразование желудка по МКБ-10 имеет код С____.

45. Основным показателем качества скрининговых колоноскопий является:

46. Опухоль Клацкина - это:

47. Чаще всего злокачественные новообразования поджелудочной железы поражают:

48. Наиболее информативными методами первичной диагностики рака поджелудочной железы являются:

49. Наиболее информативным методом обследования толстой кишки является:

50. Билиарная декомпрессия при механической желтухе осуществляется:

51. Из органов билиопанкреатодуоденальной зоны наиболее часто поражается раком:

52. Длительно незаживающие полные эрозии следует дифференцировать с:

53. По отношению к раку НЕ является фоновым состоянием:

54. Множественные полные эрозии следует дифференцировать с:

55. По гистологическому строению рак желудка чаще всего является:

56. Эндоскопическая картина мультифокального атрофического гастрита характеризуется:

57. Заживление неполных эрозий желудка характеризуется:

58. Возвышение слизистой оболочки при полной незрелой эрозии обусловлено:

59. Наиболее частым осложнением острых язв желудка является:

60. Система активной диагностики рака желудка в Японии (о. Хокайдо) включает следующие этапы:

61. При подозрении на рак желудка обязательными инструментальными методами исследования являются:

62. Неопластическим потенциалом НЕ обладают _____ полипы.

63. Дисплазию эпителия желудка обнаруживают при *(при каком исследовании?)*:

64. Подтверждение иррадикации Hp путем быстрого уреазного теста должно проводиться после прекращения приема антибиотиков через _____ недели(ь)

65. Заболеваемость раком толстой кишки в России в последние десятилетия:

66. Самой частой клинической формой рака правых отделов ободочной кишки является:

67. Самой частой клинической формой рака левых отделов ободочной кишки является:

68. Наиболее информативным и достоверным методом диагностики рака ободочной кишки является:

69. При обнаружении нижеперечисленных морфологических типов полипов в толстой кишке, удалению подлежат все, КРОМЕ:

70. Пациент 58 лет в связи с чувством раннего насыщения и похуданием был направлен на гастроскопию на которой обнаружено образование в желудке. При биопсии диагностирована MALT лимфома низкой степени злокачественности и Hp инфекция. КТ и

АТТЕСТАЦИОННАЯ КОМИССИЯ МИНИСТЕРСТВА ЗДРАВООХРАНЕНИЯ САМАРСКОЙ ОБЛАСТИ

эндоскопическое УЗИ не выявило признаков запущенности процесса. Терапией выбора на данный момент является:

71. Классификация раннего рака желудка предложена (кем и когда?):

72. Показаниями к выполнению эндоскопической ретроградной холангиопанкреатографии (ЭРХПГ) являются:

73. Ранним раком толстой кишки считается опухоль, распространяющаяся НЕ глубже:

74. Для неспецифического язвенного колита характерно все перечисленное, КРОМЕ:

75. Наиболее опасной в плане развития рака желудка является _____ метаплазия.

76. Синонимы болезни Крона:

77. Для визуальной картины ворсинчатого полипа характерно всё перечисленное, КРОМЕ:

78. Гиганскими язвами считаются язвы, имеющие диаметр более:

79. При болезни Крона характерно все нижеперечисленное, КРОМЕ:

80. Клиническая картина при инородных телах трахеи включает:

81. К осложнениям язвенной болезни желудка относятся:

Раздел 4. Методика эндоскопических исследований желудочно-кишечного тракта, верхних и нижних дыхательных путей

82. Эндоскопическое исследование тонкой кишки называется _____.

83. Выполнение колоноскопии начинают в положении пациента на:

84. Подготовка пациента к плановой скрининговой эзофагогастродуоденоскопии (ЭГДС) включает:

85. Методами выбора при подготовке к колоноскопии являются:

86. В основные принципы выполнения колоноскопии НЕ входит:

87. Оптимальное число биоптатов для проведения дифференциальной диагностики язв желудка составляет НЕ менее:

88. Изъязвления Дьелафуа осложняется:

89. Метиленовый синий окрашивает:

90. Абсолютным противопоказанием к выполнению эндоскопического обследования верхней верхнего отдела ЖКТ в связи с кровотечением является:

Раздел 5. Диагностическая эндоскопия органов желудочно-кишечного тракта и грудной полости

91. Установите соответствие между типом раннего рака желудка по классификации Японского эндоскопического общества и его определением

АТТЕСТАЦИОННАЯ КОМИССИЯ МИНИСТЕРСТВА ЗДРАВООХРАНЕНИЯ САМАРСКОЙ ОБЛАСТИ

92. Эндоскопические признаки раннего рака типа III включают все перечисленное, КРОМЕ одного положения:

93. Эндоскопическое исследование желудка позволяет:

94. Узкоспектральная эндоскопия (NBI) позволяет:

95. Эндосонография желудка позволяет:

96. Улучшению визуализации структурных изменений слизистой оболочки желудка в зоне опухолевого поражения и определению его границ способствует:

97. Эндосонографическими признаками распространенного рака желудка являются:

98. Данная картина слизистой толстой кишки наиболее характерна для:

99. Ваше заключение при выявлении такой эндоскопической картины в антральном отделе желудка:

100. У пациента, длительно принимавшего большие дозы "Бисакодила", такая эндоскопическая картина соответствует:

101. У пациента, получающего массивную антибактериальную терапию, такая картина толстой кишки характерна для:

АТТЕСТАЦИОННАЯ КОМИССИЯ МИНИСТЕРСТВА ЗДРАВООХРАНЕНИЯ САМАРСКОЙ ОБЛАСТИ

102. Данное образование толстой кишки, обнаруженное у пациента 64 лет, скорее всего является:

103. Данная картина, выявленная при гастроскопии у 69 летнего мужчины, скорее всего, является:

104. По Forresty такое кровотечение соответствует:

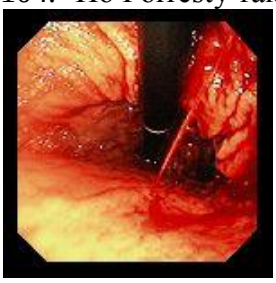

105. Такая эндоскопическая картина слизистой толстой кишки соответствует:

106. По данной эндоскопической картине можно дать заключение о:

107. Для облегчения эндоскопического выявления ранних форм плоскоклеточного рака пищевода применяется окраска:

ЦЕНТРАЛЬНАЯ ВРАЧЕБНО-ЭКСПЕРТНАЯ КОМИССИЯ МИНИСТЕРСТВА ЗДРАВООХРАНЕНИЯ САМАРСКОЙ ОБЛАСТИ

108. Данное опухолевидное образование, ограниченно подвижное, мягкой консистенции, скорее всего, является:

109. Такая эндоскопическая картина у пациента с циррозом печени соответствует:

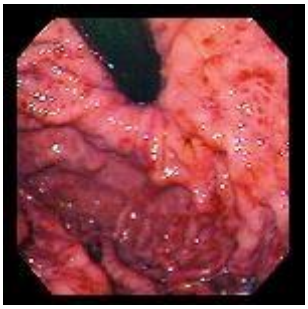

110. Такое образование в антральном отделе желудка, вероятнее всего, является:

111. По данной эндоскопической картине можно дать заключение о:

112. Такая эндоскопическая картина при осмотре анального канала на реверсе соответствует:

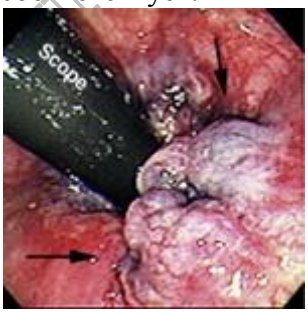

113. Такие изменения в подвздошной кишке соответствуют:

ТЕСТАЦИОННАЯ КОМИССИЯ МИНИСТЕРСТВА ЗДРАВООХРАНЕНИЯ САМАРСКОЙ ОБЛАСТИ

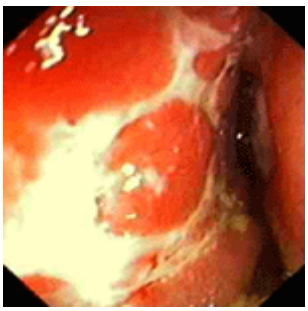

114. Такая находка в ободочной кишке является:

115. Такое образование в своде желудка, вероятнее всего, является:

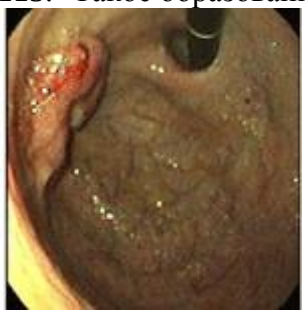

116. Причинами ложноотрицательного результата гистологического исследования при блюдцеобразной карциноме толстой кишки могут быть:

117. Возвышение при полной зрелой эрозии обусловлено:

118. Такое образование, найденное у 18 летнего пациента, без каких либо жалоб, скорее всего, является:

119. Такая рентгенограмма у пациентки 32 лет с существующей более года дисфагией характерна для:

АТТЕСТАЦИОННАЯ КОМИССИЯ МИНИСТЕРСТВА ЗДРАВООХРАНЕНИЯ САМАРСКОЙ ОБЛАСТИ

120. Девушка 18 лет с такой визуальной картинойзалуковичных отделов ДПК, хронической анемией легкой степени, периодически возникающими поносами и атрофией ворсинок при морфологическом исследовании, скорее всего, страдает:

121. Такая картина при ЭГДС соответствует:

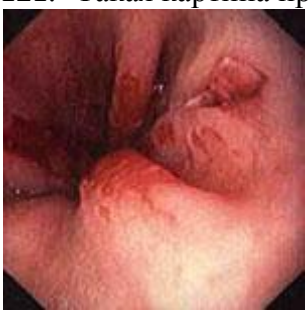

122. Возвышение слизистой оболочки при полной незрелой эрозии обусловлено:

123. Ранний рак типа I следует дифференцировать с:

124. С высоким риском развития псевдомембранозного колита связано применение:

125. Факт рубцевания не осложненной язвы двенадцатиперстной кишки требует эндоскопического подтверждения после начала лечения через:

126. Сочетание полипоза всех отделов ЖКТ с меланиновой пигментацией слизистой оболочки и кожи характерно для:

127. Эндоскопическая картина доброкачественной подслизистой опухоли пищевода включает все перечисленное, ИСКЛЮЧАЯ:

128. Ранний рак желудка в целом макроскопически делится на _____типов и подтипов.

129. Согласно Парижской классификации эпителиальное образование / полип такого типа соответствует типу:

130. При синдроме Мэллори - Вейса разрывы слизистой наиболее часто локализуются:

131. Такое длительно существующее сужение просвета абдоминального сегмента пищевода, скорее всего, является:

КОМИССИЯ МИНИСТЕРСТВА ЗДРАВООХРАНЕНИЯ САМАРСКОЙ ОБЛАСТИ

132. Наиболее характерными морфологическими признаками заболевания, вызывающего подобные изменения в сигмовидной кишке, являются:

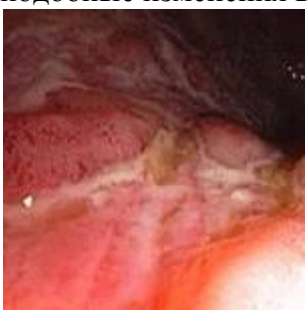

133. Сочетание аденоматозных полипов с остеомами черепа и опухолями кожи наблюдается при:

134. Причиной изолированного расширения вен дна желудка с рецидивирующим кровотечением чаще всего является:

135. Диагностические критерии синдрома наследственного неполипозного рака толстой кишки включают:

136. Для ранней полиповидной инвазивной карциномы толстой кишки характерно:

137. При отсутствии изменений слизистой пищевода при эзофагогастродуоденоскопии (ЭГДС) диагноз гастроэзофагеальной рефлюксной болезни (ГЭРБ) может быть исключен:

138. Болезнь Кароли - это:

139. Данная картина антрального отдела характерна для:

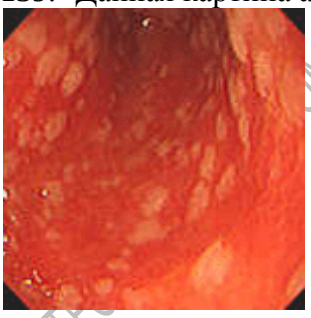

140. Такой рисунок кишечных ямок соответствует _____типу по классификации рельефа поверхности (pitpattern) Kudo-Fujii (2010)

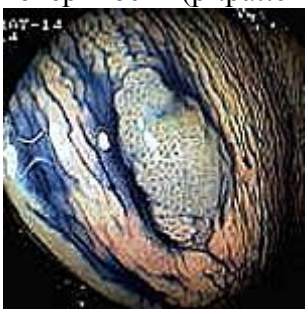

АТТЕСТАЦИОННАЯ КОМИССИЯ МИНИСТЕРСТВА ЗДРАВООХРАНЕНИЯ САМАРСКОЙ ОБЛАСТИ

141. Данное образование толстой кишки скорее всего соответствует:

142. Такой рисунок кишечных ямок наиболее характерен для:

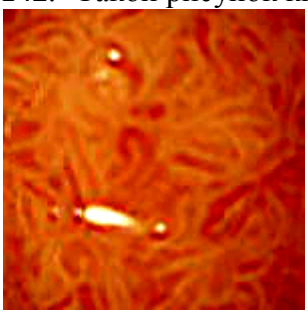

143. Такая картина характерна для:

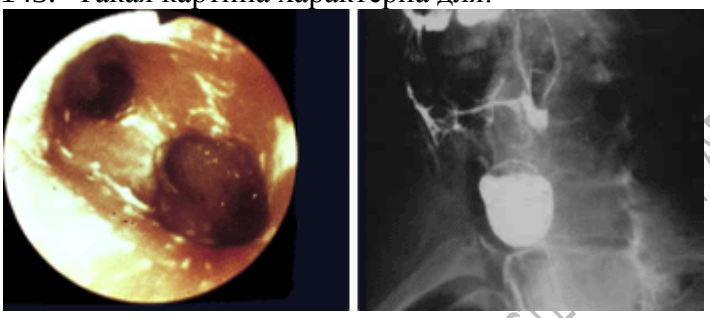

144. У данного пациента наблюдается:

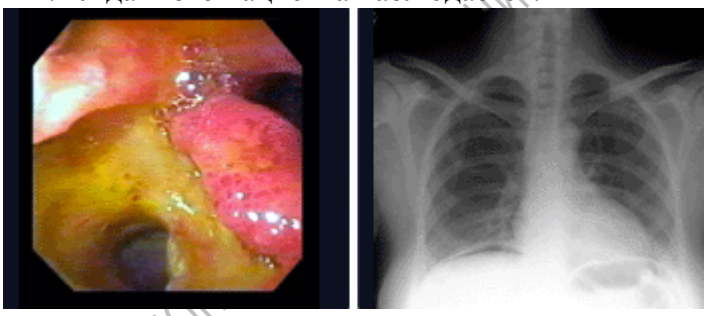

145. Такая картина характерна для:

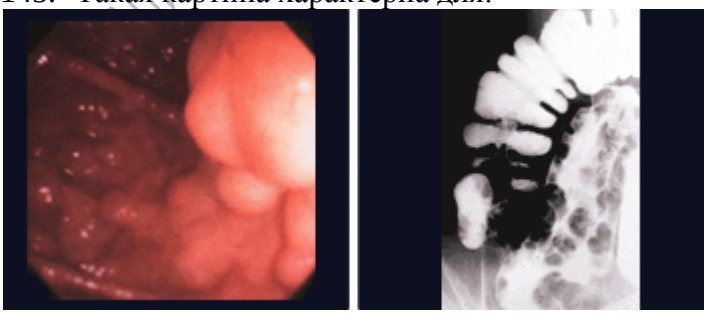

146. Наиболее вероятным диагнозом в данном случае является:

ОХРАНЕНИЯ САМАРСКОЙ ОБЛАСТИ

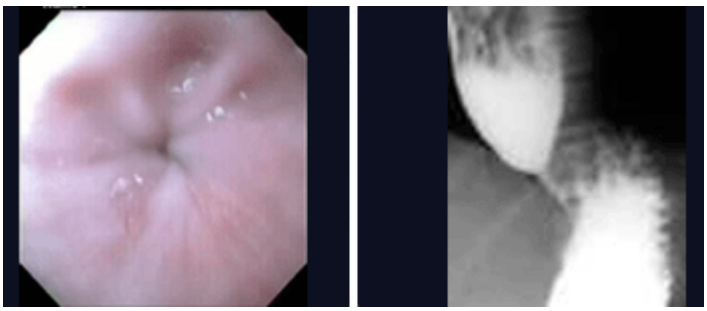

147. Решающим методом диагностики центральных доброкачественных опухолей легкого является:

148. Данное образование является:

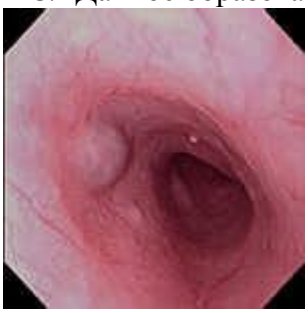

149. Такая картина пищевода при эзофагогастродуденоскопии (ЭГДС) соответствует:

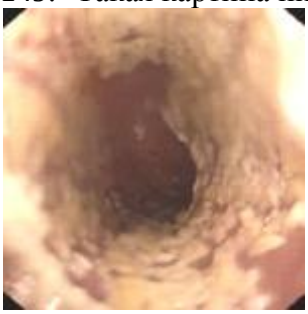

150. По классификации Лос-Анджелес такая картина рефлюксэзофагита соответствует степени:

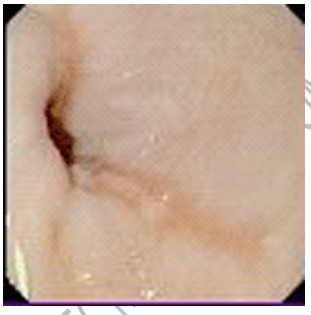

Раздел 6. Лечебная и оперативная эндоскопия

151. Окончательные результаты проведенной фотодинамической терапии злокачественного новообразования оцениваются через:

152. Основным критерием, определяющим разрешающие возможности метода фотодинамической терапии является:

153. При проведении флуоресцентной диагностики и фотодинамической терапии возможны побочные эффекты фотосенсибилирубщего препарата:

154. Установите правильную последовательность этапов при выполнении эндоскопической резекции слизистой оболочки:

АТТЕСТАЦИОННАЯ КОМИССИЯ МИНИСТЕРСТВА ЗДРАВООХРАНЕНИЯ САМАРСКОЙ ОБЛАСТИ

155. К методам эндоскопического гемостаза при ЭГДС относятся все перечисленные, КРОМЕ:

156. Удаление полипов толстой кишки показано в случае:

157. Наиболее эффективными препаратами для профилактики рецедива кровотечения после достижения эндоскопического гемостаза при кровотечениях из язв желудка и двенадцатиперстной кишки являются:

158. Наиболее частым осложнением эдоскопической папилосфинктеротомии является:

159. Современные методы лечения ахалазиикардии включают все перечисленное, КРОМЕ:

160. Реканализация опухоли при раке пищевода может быть осуществлена:

161. Методом выбора в реканализации неоперабельных опухолей пищевода являются все перечисленное, КРОМЕ:

162. Основным недостатком пластиковых стентовхоледоха является:

163. Местное эндоскопическое лечение при язвенной болезни желудка и двенадцатиперстной кишки (обкалывание солкосерилом, орошение) в настоящее время является:

164. У больного 63 лет в прямой кишке выявлено эпителиальное латерально растущее образование (латерально растущая опухоль гранулярного типа – LST-G) с неравномерно зернистой поверхностью без депрессии, овальной формы, размерами до 15*10 мм. Больному нужно рекомендовать:

165. У больного 47 лет В средних отделах поперечно-ободочной кишки определяется выступающее эпителиальное образование на ножке (тип Is), овальной формы, размерами до 15 мм, розового цвета с зернистой поверхностью. Больному нужно рекомендовать:

166. Больной находится на искусственной вентиляции легких. Санационную бронхоскопию необходимо проводить (как часто?):

167. У больного 45лет впервые выявлено эпителиальное образование тип I p /гиперпластический полип / в антральном отделе желудка диаметром 5 мм. Больному нужно рекомендовать:

168. Больной поступил с жалобами на боли в эпигастрии, рвоту "кофейной гущей". Больному следует рекомендовать

169. У больного после эндоскопической полипэктомии в желудке началось кровотечение, которое не останавливается самостоятельно. При такой ситуации необходимо:

170. У больного через час после технически трудно удаленного полипа желудка эндоскопическим путем внезапно появились боли в эпигастрии "кинжального" характера. Объективно резкое напряжение передней брюшной стенки. С диагностической целью в первую очередь необходимо предпринять:

171. Больному во время эндоскопии выявлен полип желудка. Для эндоскопической полипэктомии применяются все нижеперечисленные методы, КРОМЕ:

172. У больного во время эзофагогастродуоденоскопии выявлены 6 полипов желудка диаметром 1,5-2,0 см, поверхность их яркая, покрыта мелкими эрозиями. На биопсии признаков малигнизации полипа нет. Больному следует рекомендовать:

173. В момент электроэксцизии полипа на ножке с помощью диатермической петли головка полипа касалась слизистой желудка. В этом случае возможным осложнением может быть:

АТТЕСТАЦИОННАЯ КОМИССИЯ МИНИСТЕРСТВА ЗДРАВООХРАНЕНИЯ САМАРСКОЙ ОБЛАСТИ

174. На данном слайде:

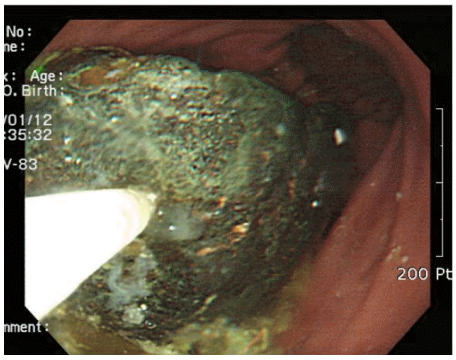

175. На фото представлено изображение:

176. Перед эндоскопической полипэктомией в толстой кишке необходимо выполнить все перечисленное, КРОМЕ:

177. Эндоскопическая полипэктомия из толстой кишки методом электрорезекции или EMR производится (какой категории больных?):

178. К осложнениям, невозможным при проведении полипэктомии из толстой кишки, относятся:

179. Извлечение отсеченных полипов толстой кишки возможно всеми перечисленными способами, КРОМЕ:

180. При наличии в толстой кишке нескольких полипов, подлежащих электроэксцизии, в первую очередь удаляют наиболее:

181. На фото представлено изображение системы для:

182. На фото представлено изображение:

ЯЯ КОМИССИЯ МИНИСТЕРСТВА ЗДРАВООХРАНЕНИЯ САМАРСКОЙ ОБЛАСТИ

183. Относительными противопоказаниями для эндоскопической полипэктомии являются:

184. Такое изображение регистрируют при обследовании:

185. Через колоноскоп по частям целесообразно удалять полипы на:

186. Методом "холодной петлевой резекции" целесообразно удалять:

187. Этапы подготовки больного к эндоскопической папиллосфинктеротомии включают все перечисленное, КРОМЕ:

188. К осложнениям папиллосфинктеротомии относятся все перечисленные, КРОМЕ:

189. Для извлечения камней из желчных протоков после эндоскопической папиллосфинктеротомии используются:

190. Для удаления округлых инородных тел с гладкой поверхностью используются:

Раздел 7. Основы инфекционной безопасности при эндоскопических вмешательствах

191. Основным документом по профилактике инфекционных заболеваний и провоэпидемиологических мероприятиях в эндоскопии является:

192. Критерием эффективности ДВУ является отсутствие роста бактерий группы кишечной палочки, золотистого стафилококка, синегнойной палочки, плесневых и дрожжевых грибов, а также других условно-патогенных и патогенных микроорганизмов. Показатель общей микробной обсемененности исследуемых каналов эндоскопа составляет менее:

193. Эндоскопические вмешательства через естественные пути ЖКТ и органов дыхания являются манипуляциями:

194. Площадь процедурного кабинетадля гастроскопии по требованиям должна составлять не менее:

195. Проверка на герметичность эндоскопа поводится (когда?):

196. Установите правильную последовательность этапов обработки эндоскопа

197. Гибель всех вирусов, грибов рода Кандида, вегетативных форм бактерий и большинства споровых форм обеспечивает _____.

198. _____ - это процесс умерщвления на или/в/ изделиях всех видов микроорганизмов, находящихся на всех стадиях развития

АТТЕСТАЦИОННАЯ КОМИССИЯ МИНИСТЕРСТВА ЗДРАВООХРАНЕНИЯ САМАРСКОЙ ОБЛАСТИ