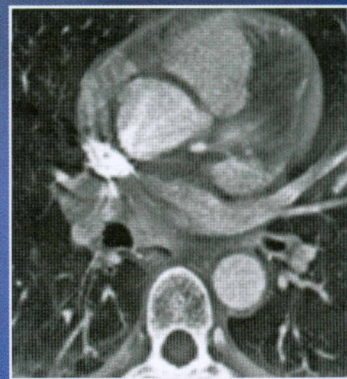
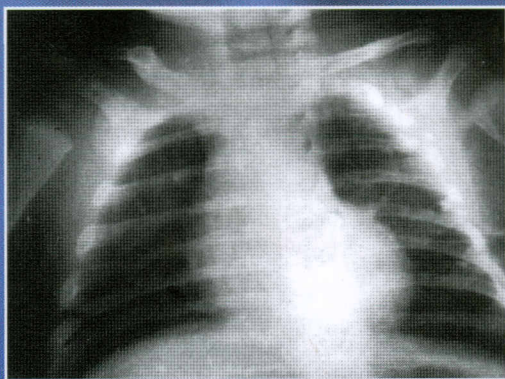
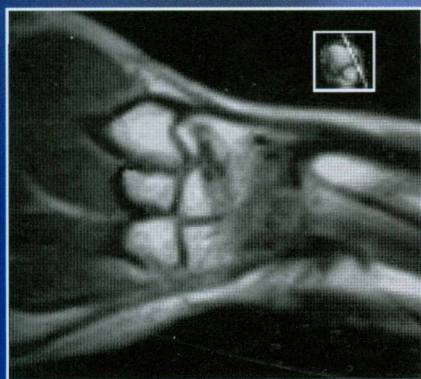

611(084)  
А 92

В.И. Филимонов, В.В. Шилкин,  
А.А. Степанков, О.Ю. Чураков

# АТЛАС ЛУЧЕВОЙ АНАТОМИИ ЧЕЛОВЕКА



ИЗДАТЕЛЬСКАЯ ГРУППА  
«ГЭОТАР-Медиа»

# СОДЕРЖАНИЕ

<b>ПРЕДИСЛОВИЕ</b> .....	4
<b>ВВЕДЕНИЕ</b> .....	6
<b>ЧАСТЬ I. ГОЛОВА, ШЕЯ</b> .....	7
1. Анатомия головы при различных лучевых методах исследования .....	10
2. Рентгеноанатомия головы .....	21
3. Анатомия черепа при рентгеновской компьютерной томографии. «Костное окно» .....	27
4. Анатомия головного мозга при рентгеновской компьютерной томографии. «Мягкотканное окно» .....	43
5. Анатомия головного мозга при магнитно-резонансной томографии .....	57
6. Анатомия полости носа, околоносовых пазух и органа зрения при рентгеновской компьютерной томографии .....	98
7. Анатомия полости носа, околоносовых пазух и органа зрения при магнитно-резонансной томографии .....	116
8. Анатомия органа слуха и равновесия при рентгеновской компьютерной томографии .....	134
9. Анатомия шеи при различных лучевых методах исследования .....	155
<b>ЧАСТЬ II. ГРУДЬ</b> .....	177
1. Анатомия груди при различных лучевых методах исследования .....	180
2. Рентгеноанатомия груди .....	188
3. Анатомия органов грудной полости при рентгеновской компьютерной томографии .....	197
4. Анатомия органов грудной полости при магнитно-резонансной томографии .....	211
5. Сердце при ультразвуковом исследовании .....	215
<b>ЧАСТЬ III. ЖИВОТ, МАЛЫЙ ТАЗ</b> .....	225
1. Анатомия органов живота и малого таза при различных лучевых методах исследования .....	228
2. Рентгеноанатомия органов живота и малого таза .....	234
3. Анатомия органов живота при рентгеновской компьютерной томографии .....	249
4. Анатомия органов малого таза при рентгеновской компьютерной томографии .....	263
5. Анатомия органов живота при магнитно-резонансной томографии .....	272
6. Анатомия органов малого таза при магнитно-резонансной томографии .....	280
7. Анатомия органов живота при ультразвуковом исследовании .....	298
8. Анатомия органов малого таза при ультразвуковом исследовании .....	311
<b>ЧАСТЬ IV. ВЕРХНЯЯ КОНЕЧНОСТЬ</b> .....	319
1. Анатомия области плечевого пояса (область плечевого сустава) при магнитно-резонансной томографии .....	321
2. Анатомия локтевой области при магнитно-резонансной томографии .....	339
3. Анатомия области запястья и кисти при магнитно-резонансной томографии .....	356
<b>ЧАСТЬ V. НИЖНЯЯ КОНЕЧНОСТЬ</b> .....	377
1. Анатомия тазобедренной области при магнитно-резонансной томографии .....	379
2. Анатомия коленной области при магнитно-резонансной томографии .....	399
3. Анатомия голеностопной области и стопы при магнитно-резонансной томографии .....	427
<b>Список литературы</b> .....	448