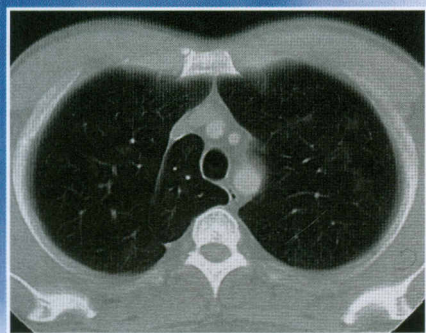
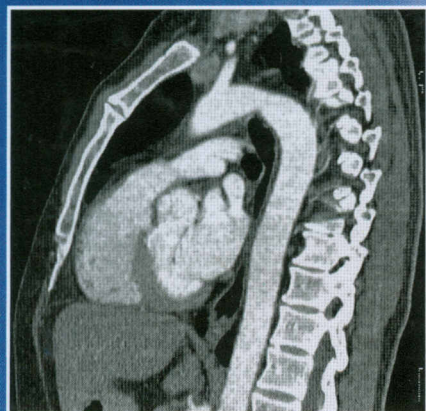


Себастьян Ланге, Джеральдин Уолш

ЛУЧЕВАЯ ДИАГНОСТИКА ЗАБОЛЕВАНИЙ ОРГАНОВ ГРУДНОЙ КЛЕТКИ



РУКОВОДСТВО • АТЛАС

Перевод с английского
под редакцией
акад. РАМН С.К. Тернового,
проф. А.И. Шехтера



ИЗДАТЕЛЬСКАЯ ГРУППА
«ГЭОТАР-Медиа»

Предисловие редакторов к изданию на русском языке	9
Предисловие	10
Список сокращений	11
Глава 1. Методика исследования и нормальная рентгенологическая картина органов грудной полости	13
Рентгенологическое исследование.....	14
Рентгенография в прямой проекции.....	14
Рентгенография в боковой проекции	14
Рентгенография в косой проекции	15
Апикальное лордотическое положение	16
Флюороскопия.....	17
Решетка для уменьшения рассеяния.....	17
Нормальная рентгенограмма органов грудной клетки.....	18
Структуры стенки грудной клетки	18
Диафрагма	22
Плевра	23
Паренхима.....	28
Трахеобронхиальное дерево.....	32
Сосудистая система.....	34
Средостение	38
Традиционная (продольная) томография	39
Компьютерная томография.....	42
Радионуклидное исследование	54
Сцинтиграфия легких.....	54
Перфузионная сцинтиграфия миокарда.....	55
Позитронно-эмиссионная томография и позитронно-эмиссионная томография, совмещенная с компьютерной томографией... ..	57
Ультразвуковое исследование	59
Ангиография легочной артерии.....	59
Бронхография.....	62
Магнитно-резонансная томография.....	64
Глава 2. Мальформации органов грудной полости	67
Бронхолегочные секвестрации	67
Синдром гипогенезии легких (синдром скимитара)....	70
Бронхогенные кисты	72
Врожденная кистозная аденоматозная мальформация легких.....	74
Агенезия, аплазия и гипоплазия легких	75
Врожденная долевая эмфизема	76
Врожденная атрезия бронхов	78
Сосудистые мальформации	79
Артериовенозные мальформации легких	79
Частичные аномалии оттока легочных вен.....	80
Гипоплазия и атрезия легочной артерии.....	81
Глава 3. Инфекционные и воспалительные заболевания легких	82
Пневмония.....	82
Абсцесс легкого и септическая эмболия в легкие....	88
Туберкулез легких	91
Грибковые заболевания легких	100
Кандидоз	101
Аспергиллез.....	102
Гистоплазмоз	104
Кокцидиомикоз	105
Актиномикоз.....	106
Нокардиоз	106
Криптококкоз (торулез)	106
Паразитарные инфекции	107
Амебиаз	107
Токсоплазмоз.....	107
Пневмония, вызванная <i>Pneumocystis jiroveci</i>	108
Шистосомоз	109
Эхинококкоз	110
Парагонимоз	110
Аскаридоз	112
Стронгилоидоз и анкилостомоз	112
Саркоидоз.....	113
Идиопатические интерстициальные пневмонии.....	117
Синдром приобретенного иммунодефицита	120
Инфекции	120
Злокачественные новообразования органов грудной клетки	121
Лимфопролиферативные поражения	122
Аутоиммунные заболевания/заболевания соединительной ткани	123
Системная красная волчанка	123
Ревматоидный артрит	124
Прогрессирующий системный склероз	125
Синдром Шегрена.....	125
Дерматомиозит.....	126
Анкилозирующий спондилит.....	127

Гранулематоз Вегенера.....	127	Легочная эозинофилия (эозинофильная болезнь легких)	130
Аллергический ангиит и гранулематоз (болезнь Черджа—Строс)	128	Лучевое поражение легких	132
Синдром Гудпасчера	129	Болезнь легких, вызванная лекарственными средствами.....	133
Идиопатический легочный гемосидероз	129		
Глава 4. Хроническая обструктивная болезнь легких и заболевания дыхательных путей			
134			
Эмфизема	134	Бронхиолит/болезнь мелких бронхов.....	147
Другие формы эмфиземы.....	139	Целлюлярный бронхиолит	147
Рубцовая эмфизема.....	139	Констриктивный бронхиолит	147
Буллезная эмфизема	139	Синдром Суайра—Джеймса	148
Компенсаторная эмфизема	140	Организирующаяся пневмония/криптогенная организирующаяся пневмония	149
Хронический бронхит	141	Бронхиальная астма	151
Бронхоэктазы	142		
Глава 5. Ингаляционные болезни легких и пневмокониозы			
153			
Аспирация инородного тела	153	Асбестоз и вызванные асбестом изменения плевры	171
Пневмокониозы	155	Другие неорганические пневмокониозы	175
Пневмокониозы, вызванные неорганической пылью	165	Экзогенный аллергический альвеолит/аллергический пневмонит	175
Силикоз	165	Ингаляция токсичных газов и паров.....	177
Пневмокониоз шахтеров	171		
Глава 6. Опухоли и опухолевидные поражения легких			
179			
Одиночные легочные узелки.....	179	Карцинома бронхов	188
Доброкачественные опухоли легких	181	Мегастазы в легкое	204
Гамартома легких	182	Лимфома	210
Карциноидная, мукоэпидермоидная и аденокистозная карцинома	183	Первичная лимфома легких	214
Гистиоцитоз		Связанная со СПИДом лимфома.....	214
из клеток Лангерганса.....	185	Лимфоматоидный гранулематоз	215
		Лимфома во время лечения	215
Глава 7. Легочная гипертензия и отек легких			
216			
Легочная гипертензия	216	Пороки сердца с шунтированием крови слева направо	225
Прекапиллярная легочная гипертензия	217	Легочная гипертензия вследствие альвеолярной гиповентиляции	229
Первичная легочная гипертензия	217	Посткапиллярная легочная гипертензия	229
Острая эмболия легочной артерии и хроническая тромбоэмболическая легочная гипертензия	219	Легочная веноокклюзионная болезнь.....	229
		Застой и отек легких	230

Глава 8. Травмы грудной клетки	235		
Повреждения стенки грудной клетки	235	Легочные ателектазы	243
Переломы ребер	235	Пневмония у больных с травмой.....	243
Переломы грудины	236	Разрывы трахеи и бронхов.....	243
Переломы позвонков.....	236	Перекрут легкого.....	244
Подкожная эмфизема.....	237	Респираторный дистресс-синдром взрослых	244
Повреждения плевры	238	Повреждения средостения	245
Пневмоторакс	238	Пневмомедиастинум.....	245
Гемоторакс.....	240	Травматическое повреждение аорты и крупных сосудов	247
Травма паренхимы легких	241	Травматический разрыв диафрагмы	249
Ушиб легкого.....	241		
Гематома легких и пневматоцеле.....	242		
Глава 9. Заболевания плевры, диафрагмы и грудной стенки	251		
Заболевания плевры	251	Паралич диафрагмы	268
Плевральный выпот	251	Поддиафрагмальный абсцесс	269
Пневмоторакс	258	Диафрагмальная грыжа	270
Утолщение плевры и фиброторакс	260	Грыжа Бохдалека	270
Фиброторакс и вызванное асбестом диффузное утолщение плевры	261	Грыжа Морганьи	271
Мезотелиома плевры	263	Грыжа пищеводного отверстия диафрагмы ...	271
Заболевания диафрагмы	267	Опухоли диафрагмы	273
		Болезни стенки грудной клетки	273
Глава 10. Рентгенология болезней сердца	279		
Размеры сердца	279	Приобретенные болезни сердца	296
Контур тени сердца.....	279	Сердечная недостаточность.....	296
Врожденные пороки сердца	281	Ишемическая болезнь сердца и инфаркт миокарда.....	297
Пороки сердца без шунтирования крови	281	Кардиомиопатии.....	303
Стеноз легочной артерии.....	283	Приобретенные пороки клапанов сердца.....	305
Врожденный аортальный стеноз.....	284	Митральный стеноз	305
Коарктация аорты.....	284	Митральная регургитация	307
Врожденные пороки сердца, сопровождающиеся шунтированием крови слева направо.....	286	Аортальный стеноз.....	309
Дефект межпредсердной перегородки.....	289	Аортальная регургитация.....	311
Дефект межжелудочковой перегородки.....	290	Комбинированные пороки.....	313
Открытый артериальный проток	290	Гипертензивная болезнь сердца	313
Полный аномальный дренаж легочных вен	293	Новообразования сердца	313
Врожденные пороки сердца, сопровождающиеся шунтированием крови справа налево.....	294	Визуализирующие методы исследования после вмешательств и хирургических операций на сердце	314
Тетрада Фалло	294	Искусственные водители ритма	314
Некорректированная транспозиция магистральных сосудов.....	295	Обходное коронарное шунтирование	314
Аномалия Эбштейна.....	295	Коронарные стенты	315
		Протезы клапанов сердца	316
		Болезни перикарда	317
		Выпот в полость перикарда	317
		Констриктивный перикардит.....	318
		Кисты и дивертикулы перикарда	318

Глава 11. Болезни средостения	319		
Смещение средостения	319	Аортит	330
Воздух в средостении	319	Гематома средостения	331
Воздух в пищеводе и желудке	319	Неопластическое расширение средостения	331
Пневмомедиастинум	320	Вилочковая железа	334
Расширение средостения неопухолевой природы	321	Увеличение лимфатических узлов средостения	336
Острый медиастинит	321	Первичные опухоли средостения:	
Хронический медиастинит	321	доброкачественная тератома	
Заболевания грудного отдела аорты	322	и злокачественная	
Аномалии аорты	322	герминативно-клеточная опухоль	337
Расширение аорты	322	Нейрогенные опухоли	337
Глава 12. Проявления заболеваний легких при компьютерной томографии с высоким разрешением/тонкими срезами	340		
Затемнение типа «матовое стекло» (уплотнение)	340	Утолщение внутри междольковых перегородок и ретикулярные изменения легких	343
Многоочаговое перибронхиальное уплотнение	341	Снижение плотности легких и кистозные изменения в них	345
Легочные узелки	342	Неоднородное («мозаичное») снижение плотности легких	347
Глава 13. Рентгенографические признаки и дифференциальная диагностика	349		
Затемнения половины грудной клетки	349	Легочные узелки	371
Долевое и сегментарное затемнения	352	Линейные затемнения	375
Затемнения, не соответствующие анатомическим границам	360	Ретикулярные тени	379
Неоднородные затемнения и регионарные сливные затемнения в воздушной паренхиме легких	360	Полостные образования в легких	384
Двустороннее симметричное нечеткое затемнение	363	Кольцевидные тени и кистозная болезнь легких	386
Затемнения верхних отделов легочных полей и/или апикально-медиастинального угла	365	Повышение прозрачности легочных полей	390
Затемнения нижних отделов легких и сердечно-диафрагмального угла	368	Расширение корня легкого	394
		Внутригрудные кальцификаты	397
		Кальцификаты в легких	397
		Трахеобронхиальные кальцификаты	401
		Кальцификация лимфатических узлов	402
		Кальцификация плевры	402
Глава 14. Торакальные вмешательства	403		
Биопсия	403	Эмболизация спиралью легочных артериовенозных мальформаций	409
Дренаживание	404	Эмболизация спиралью ложных аневризм легочной артерии	411
Удаление/извлечение инородного тела	405		
Эмболизация бронхиальных артерий	407		
Список использованной литературы	413		
Предметный указатель	429		