

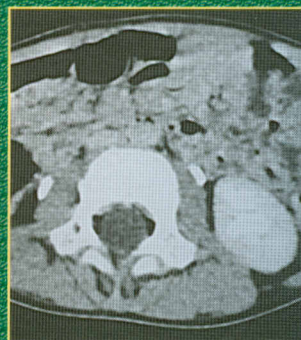
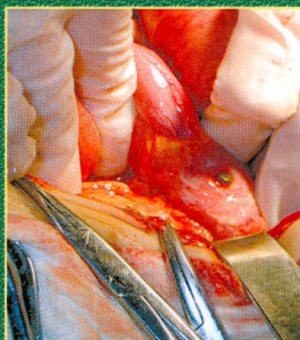
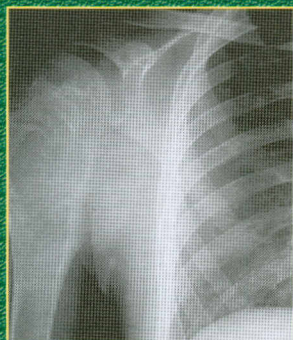038
55.2105.51

ДЕТСКАЯ ХИРУРГИЯ

КЛИНИЧЕСКИЕ РАЗБОРЫ

РУКОВОДСТВО ДЛЯ ВРАЧЕЙ

Под редакцией
проф. А.В. Гераськина



ИЗДАТЕЛЬСКАЯ ГРУППА
«ГЭОТАР-Медиа»

СОДЕРЖАНИЕ

Список сокращений	6
Предисловие	7
Случай 1. «Мокнувший» пупок: необлитерированный омфало-мезентериальный проток.	9
Случай 2. Болевой абдоминальный синдром: дивертикул подвздошной кишки (дивертикул Меккеля)	14
Случай 3. Болевой абдоминальный синдром: инородные тела пищеварительного тракта, осложненное течение	17
Случай 4. Болевой абдоминальный синдром: киста яичника.	21
Случай 5. Болевой абдоминальный синдром: кишечная инвагинация	24
Случай 6. Болевой абдоминальный синдром: энтерокистома	27
Случай 7. Болевой абдоминальный синдром: двусторонняя нефробластома.	30
Случай 8. Болевой абдоминальный синдром: гидронефроз. Лапароскопическая пластика пиелоуретерального сегмента	34
Случай 9. Болевой абдоминальный синдром: нагноившаяся солитарная киста почки	38
Случай 10. Болевой абдоминальный синдром: рубцовый стеноз мочеточника	41
Случай 11. Ампутация полового члена	45
Случай 12. Боли в нижней конечности: остеоид-остеома бедра	48
Случай 13. Боли в нижней конечности: фиброзная остеодисплазия (болезнь Лихтенштейна—Брайцева)	51
Случай 14. Боли в нижней конечности: юношеский эпифизолиз	56
Случай 15. Боль в области плечевого сустава: хондросаркома плечевой кости	60
Случай 16. Боль и дефигурация в области ключицы: саркома Юинга	65
Случай 17. Бронхообструктивный синдром: ахалазия пищевода	70
Случай 18. Врожденный ложный сустав ключицы	75
Случай 19. Гастрошизис	80
Случай 20. Диспластический вывих надколенника	83
Случай 21. Диспластический сколиоз IVС степени: коррекция с помощью двухпластинчатого эндокорректора.	87
Случай 22. Дыхательная недостаточность у новорожденного: киста правого легкого.	92

Случай 23. Дыхательная недостаточность: сосудистое кольцо трахеи.	96
Случай 24. Застарелое повреждение Монтеджи.	102
Случай 25. Застарелое повреждение сухожилий сгибателя 5-го пальца левой кисти.	106
Случай 26. Инородное тело средостения: торакоскопическое удаление.	109
Случай 27. Инородные тела желудка.	112
Случай 28. Инфекция органов мочевой системы: рабдомиосаркома мочевого пузыря.	116
Случай 29. Инфекция органов мочевой системы: гиперактивный мочевого пузырь.	121
Случай 30. Инфекция органов мочевой системы: двусторонний мегауретер.	125
Случай 31. Киста брюшной полости, осложнившаяся энтероколитом.	130
Случай 32. Киста брюшной полости: гигантская киста яичника.	134
Случай 33. Лимфангиома брюшной полости.	138
Случай 34. Кишечная непроходимость у новорожденного: изолированный заворот подвздошной кишки.	144
Случай 35. Кишечное кровотечение: псевдоопухоль прямой кишки.	148
Случай 36. Кожная форма синдактилии в старшем возрасте.	154
Случай 37. Крестцово-копчиковая киста.	158
Случай 38. Недержание мочи: эктопия мочеточника.	162
Случай 39. Нерентгенконтрастное инородное тело мягких тканей.	168
Случай 40. Опухолевидное образование области шеи: лимфангиома.	172
Случай 41. Опухолевидное образование области щеки: быстрорастущая гемангиома.	176
Случай 42. Фиброматоз гемиторакса и поясничной области справа с прорастанием в позвоночный канал.	181
Случай 43. Парафимоз.	187
Случай 44. Перелом ключицы.	190
Случай 45. Посттравматическая алопеция: результат лечения с использованием метода баллонной дерматензии.	193
Случай 46. Пупочная грыжа, aberrantный сосуд пупочной области.	198

Случай 47. Рвота с примесью желчи: синдром Ледда	201
Случай 48. Синдром отечной мошонки: перекрут яичка.	206
Случай 49. Синдром отечной мошонки: перекрут яичка у новорожденного	209
Случай 50. Синдром отечной мошонки: тератома яичка	213