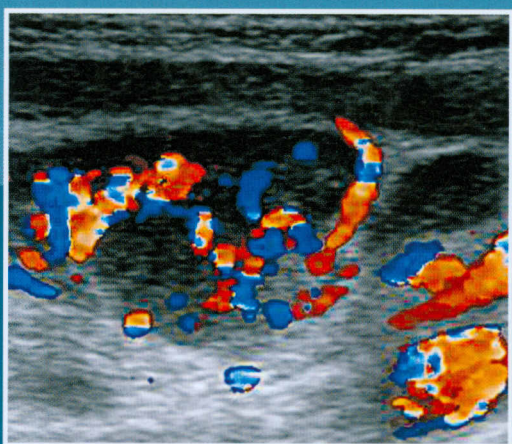
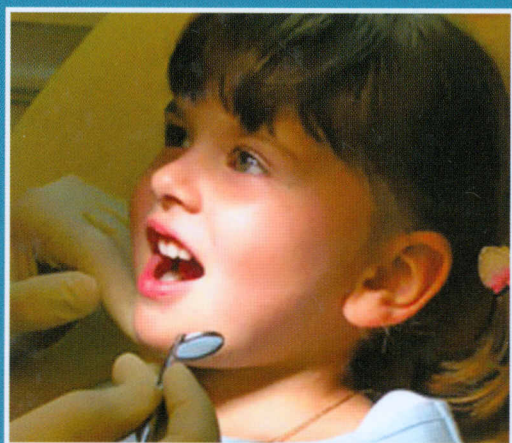
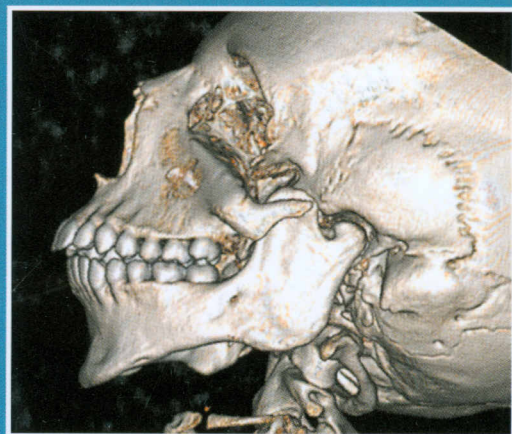


616.314-089-053,2 (084.4)  
Т58

**О.З. ТОПОЛЬНИЦКИЙ**  
**А.Ю. ВАСИЛЬЕВ**

# АТЛАС

**ПО ДЕТСКОЙ  
ХИРУРГИЧЕСКОЙ  
СТОМАТОЛОГИИ  
И ЧЕЛЮСТНО-  
ЛИЦЕВОЙ  
ХИРУРГИИ**



ИЗДАТЕЛЬСКАЯ ГРУППА  
«ГЭОТАР-Медиа»

# ОГЛАВЛЕНИЕ

---

ПРЕДИСЛОВИЕ .....	6
СПИСОК СОКРАЩЕНИЙ .....	7
<b>ГЛАВА 1. ВОСПАЛИТЕЛЬНЫЕ ЗАБОЛЕВАНИЯ ЧЕЛЮСТНО-ЛИЦЕВОЙ ОБЛАСТИ .....</b>	<b>8</b>
1.1. ПЕРИОСТИТ ЧЕЛЮСТНЫХ КОСТЕЙ .....	8
1.2. ОДОНТОГЕННЫЙ ОСТЕОМИЕЛИТ ЧЕЛЮСТНЫХ КОСТЕЙ .....	9
1.3. ГЕМАТОГЕННЫЙ ОСТЕОМИЕЛИТ ЧЕЛЮСТНЫХ КОСТЕЙ .....	10
1.4. ЛИМФАДЕНИТ .....	11
1.5. АБСЦЕСС .....	11
1.6. ФЛЕГМОНА .....	12
1.7. ФУРУНКУЛ .....	12
1.8. ВОСПАЛИТЕЛЬНЫЕ ЗАБОЛЕВАНИЯ СЛЮННЫХ ЖЕЛЕЗ .....	13
<b>ГЛАВА 2. ВРОЖДЕННЫЕ ПОРОКИ РАЗВИТИЯ .....</b>	<b>36</b>
2.1. АНОМАЛИИ РАЗВИТИЯ СЛИЗИСТОЙ ОБОЛОЧКИ ПОЛОСТИ РТА .....	36
2.2. ПОРОКИ РАЗВИТИЯ ЗУБОВ .....	39
2.3. НАИБОЛЕЕ ЧАСТО ВСТРЕЧАЮЩИЕСЯ СИНДРОМЫ В ЧЕЛЮСТНО-ЛИЦЕВОЙ ХИРУРГИИ (ПОРОКИ РАЗВИТИЯ ЛИЦА, ВХОДЯЩИЕ В СОСТАВ СИНДРОМОВ) .....	45
2.4. РАСЩЕЛИНЫ ЛИЦА .....	64
2.5. ВРОЖДЕННЫЕ КИСТЫ И СВИЩИ .....	82
<b>ГЛАВА 3. ТРАВМА .....</b>	<b>88</b>
3.1. ТРАВМА ЗУБОВ .....	88
3.2. ТРАВМА МЯГКИХ ТКАНЕЙ .....	97
3.3. ТРАВМА КОСТЕЙ .....	106
<b>ГЛАВА 4. ЗАБОЛЕВАНИЯ ВИСОЧНО-НИЖНЕЧЕЛЮСТНОГО СУСТАВА .....</b>	<b>124</b>
4.1. ПЕРВИЧНО-КОСТНЫЕ ЗАБОЛЕВАНИЯ ВИСОЧНО-НИЖНЕЧЕЛЮСТНОГО СУСТАВА .....	125
4.2. ФУНКЦИОНАЛЬНЫЕ ЗАБОЛЕВАНИЯ ВИСОЧНО-НИЖНЕЧЕЛЮСТНОГО СУСТАВА .....	129
<b>ГЛАВА 5. ОПУХОЛИ И ОПУХОЛЕПОДОБНЫЕ ОБРАЗОВАНИЯ МЯГКИХ ТКАНЕЙ ЧЕЛЮСТНО-ЛИЦЕВОЙ ОБЛАСТИ У ДЕТЕЙ .....</b>	<b>149</b>
5.1. ДОБРОКАЧЕСТВЕННЫЕ ОПУХОЛИ И ОПУХОЛЕПОДОБНЫЕ ОБРАЗОВАНИЯ МЯГКИХ ТКАНЕЙ .....	149
5.2. СОСУДИСТЫЕ НОВООБРАЗОВАНИЯ И ПОРОКИ РАЗВИТИЯ .....	152
5.3. НЕЙРОФИБРОМАТОЗ .....	154
5.4. ОПУХОЛЕПОДОБНЫЕ ОБРАЗОВАНИЯ ИЗ ЖЕЛЕЗИСТОГО ЭПИТЕЛИЯ .....	155
<b>ГЛАВА 6. ОПУХОЛИ, ОПУХОЛЕПОДОБНЫЕ И ДИСПЛАСТИЧЕСКИЕ ПОРАЖЕНИЯ КОСТЕЙ ЛИЦА У ДЕТЕЙ .....</b>	<b>186</b>
6.1. КОСТНЫЕ ОПУХОЛИ И ОПУХОЛЕПОДОБНЫЕ ПОРАЖЕНИЯ .....	186
6.2. ОДОНТОГЕННЫЕ ОПУХОЛИ И ОПУХОЛЕПОДОБНЫЕ ПОРАЖЕНИЯ ЧЕЛЮСТНЫХ КОСТЕЙ .....	188
6.3. КИСТЫ ЧЕЛЮСТЕЙ .....	190
6.4. ВОСПАЛИТЕЛЬНЫЕ КИСТЫ ЧЕЛЮСТНЫХ КОСТЕЙ .....	192

<b>ГЛАВА 7. ВРОЖДЕННЫЕ И ПРИОБРЕТЕННЫЕ ДЕФОРМАЦИИ КОСТЕЙ ЛИЦЕВОГО СКЕЛЕТА .....</b>	<b>221</b>
7.1. ДЕФОРМАЦИИ КОСТЕЙ ЛИЦЕВОГО СКЕЛЕТА, ОБУСЛОВЛЕННЫЕ ВРОЖДЕННОЙ РАСЩЕЛИНОЙ ВЕРХНЕЙ ГУБЫ, АЛЬВЕОЛЯРНОГО ОТРОСТКА И/ИЛИ НЁБА .....	221
7.2. ДЕФОРМАЦИИ КОСТЕЙ ЛИЦЕВОГО СКЕЛЕТА ПОСЛЕ ВТОРИЧНОГО ДЕФОРМИРУЮЩЕГО ОСТЕОАРТРОЗА ВИСОЧНО-НИЖНЕЧЕЛЮСТНОГО СУСТАВА .....	235
7.3. ВРОЖДЕННЫЕ ДЕФОРМАЦИИ ЧЕРЕПНО-ЧЕЛЮСТНО-ЛИЦЕВОЙ ОБЛАСТИ, ОБУСЛОВЛЕННЫЕ СИНДРОМАМИ I И II ЖАБЕРНЫХ ДУГ .....	239
7.4. ДЕФОРМАЦИИ КОСТЕЙ ЛИЦЕВОГО СКЕЛЕТА ПОСЛЕ УДАЛЕНИЯ НОВООБРАЗОВАНИЙ .....	245
7.5. ДЕФОРМАЦИИ КОСТЕЙ ЛИЦЕВОГО СКЕЛЕТА, ОБУСЛОВЛЕННЫЕ НОВООБРАЗОВАНИЯМИ МЯГКИХ ТКАНЕЙ...	245
7.6. ВТОРИЧНЫЕ ДЕФОРМАЦИИ ЧЕЛЮСТНЫХ КОСТЕЙ ПОСЛЕ ТРАВМЫ И ВОСПАЛИТЕЛЬНЫХ ЗАБОЛЕВАНИЙ....	251
7.7. ЗУБОЧЕЛЮСТНЫЕ ДЕФОРМАЦИИ ВРОЖДЕННО-НАСЛЕДСТВЕННОГО ХАРАКТЕРА .....	251