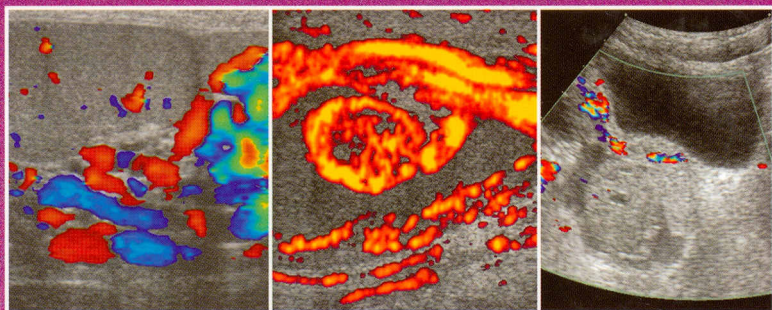


5.013.4/02
19

Ю. Васильев, Е.Б. Ольхова

УЛЬТРАЗВУКОВАЯ ДИАГНОСТИКА В ДЕТСКОЙ АНДРОЛОГИИ И ГИНЕКОЛОГИИ

УЧЕБНОЕ ПОСОБИЕ



ИЗДАТЕЛЬСКАЯ ГРУППА
«ГЭОТАР-Медиа»

ОГЛАВЛЕНИЕ

Введение	4
Список сокращений.....	4
Раздел I. УЗИ мошонки.....	6
Глава 1. Нормальная эхографическая анатомия мошонки у детей	7
Глава 2. Синдром отечной мошонки	10
2.1. Трансформация гидатиды.	10
2.2. Эпидидимит	15
2.3. Орхит	18
2.4. Отек мягких тканей мошонки	29
2.5. Флегмона Фурнье	33
2.6. Острая ишемия яичек у детей.....	34
2.7. Травма мошонки.....	45
2.8. Водянка оболочек яичек	55
2.9. Киста семенного канатика	59
2.10. Паховая и пахово-мошоночная грыжа	61
2.11. Простатит.....	67
Глава 3. Варикоцеле.....	68
Глава 4. Сперматоцеле.....	78
Глава 5. Крипторхизм	79
Глава 6. Тестикулярный микролитиаз	83
Глава 7. Объемные образования яичек	91
Раздел II. УЗИ внутренних гениталий	102
Глава 1. Нормальная возрастная эхо-анатомия внутренних гениталий.....	103
Глава 2. Гинекологические заболевания у новорожденных	109
Глава 3. Гинекологические заболевания у детей старше периода новорожденности.....	124