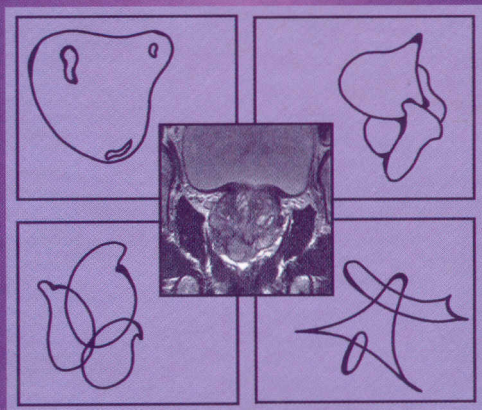


616.65-046  
1791

*Д.Ю. Пушкарь, А.В. Говоров*

# БИОПСИЯ ПРЕДСТАТЕЛЬНОЙ ЖЕЛЕЗЫ



ИЗДАТЕЛЬСКАЯ ГРУППА  
«ГЭОТАР-Медиа»

<b>Предисловие</b> .....	6
<b>Список аббревиатур</b> .....	8
<b>Глава 1. Скрининг рака предстательной железы.</b> . . .	9
Простат-специфический антиген и скрининг рака предстательной железы .....	9
Профилактика рака предстательной железы . . .	16
Новые тенденции скрининга рака предстательной железы .....	23
Перспективы скрининга рака предстательной железы .....	30
<b>Глава 2. Трансректальная биопсия предстательной железы</b> .....	34
Введение .....	34
Значение простат-специфического антигена и его форм при биопсии предстательной железы .....	40
Пальцевое ректальное исследование при биопсии предстательной железы .....	46
<b>Глава 3. Первичная биопсия предстательной железы</b> .....	47
Расширенная методика трансректальной биопсии предстательной железы .....	52
Необходимость первичной сатурационной биопсии предстательной железы .....	60
Роль сатурационной биопсии в выявлении одностороннего рака предстательной железы . .	62
Особенности подготовки пациентов и техники проведения трансректальной биопсии предстательной железы .....	65

Роль двойной визуализации при трансректальной биопсии предстательной железы . . . . .	80
<b>Глава 4. Профилактическая антибактериальная терапия при трансректальной биопсии предстательной железы . . . . .</b>	<b>89</b>
<b>Глава 5. Биопсия предстательной железы у пациентов пожилого возраста . . . . .</b>	<b>97</b>
Особенности трансректальной биопсии предстательной железы у мужчин старше 70 лет . . . . .	97
Показания к биопсии предстательной железы у пациентов старше 75 лет с клинически выраженным метастатическим раком предстательной железы . . . . .	104
<b>Глава 6. Осложнения трансректальной биопсии предстательной железы . . . . .</b>	<b>107</b>
<b>Глава 7. Повторная биопсия предстательной железы . . . . .</b>	<b>116</b>
Показания к повторной биопсии предстательной железы . . . . .	119
Сроки выполнения повторной биопсии предстательной железы . . . . .	124
Количество повторений биопсии предстательной железы . . . . .	124
Методика выполнения повторной биопсии предстательной железы . . . . .	126
Опыт клиники урологии МГМСУ . . . . .	127
Особенности проведения анестезии при повторной трансректальной биопсии предстательной железы . . . . .	132

Повторная биопсия предстательной железы у пациентов с простатической интраэпителиальной неоплазией высокой степени . . . . .	143
Результаты повторной биопсии предстательной железы при раке предстательной железы низкого риска . . . . .	148
Повторная сатурационная биопсия предстательной железы . . . . .	150
Факторы риска выявления рака предстательной железы после повторной негативной сатурационной биопсии предстательной железы . . . . .	156
Биопсия переходной зоны при повторной биопсии предстательной железы . . . . .	158
<b>Глава 8. Новые технологии при биопсии предстательной железы . . . . .</b>	<b>160</b>
<b>Глава 9. Номограммы и биопсия предстательной железы . . . . .</b>	<b>164</b>
<b>Глава 10. Заключение . . . . .</b>	<b>169</b>
<b>Список литературы . . . . .</b>	<b>172</b>
<b>Информация для пациентов, которым предстоит трансректальная биопсия предстательной железы . . . . .</b>	<b>204</b>