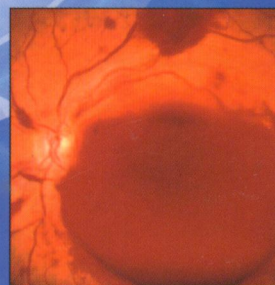
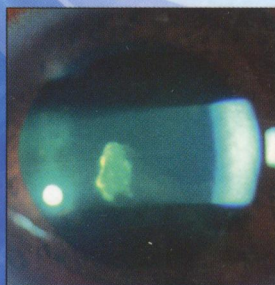
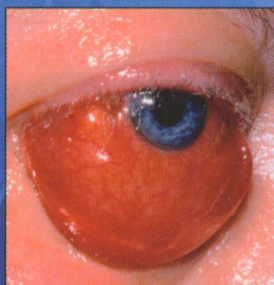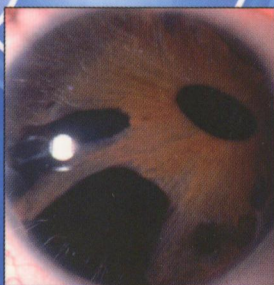
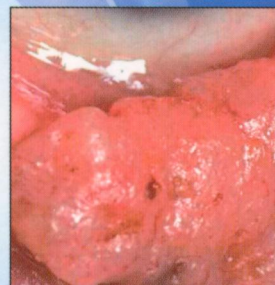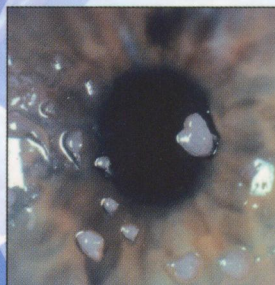
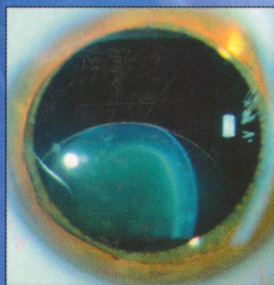
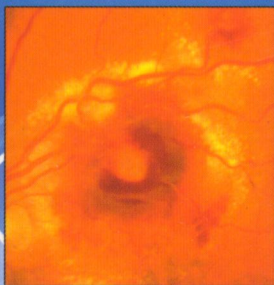


617.7
К19

Джек

Кански Офтальмология

ПРИЗНАКИ • ПРИЧИНЫ • ДИФФЕРЕНЦИАЛЬНАЯ ДИАГНОСТИКА



ПАТОЛОГИЯ РЕСНИЦ	3
Мадароз	3
Полиоз	4
Нарушение роста ресниц	4
Трихиаз	4
Врожденный дистрихиаз	5
Приобретенный дистрихиаз (метаплазия ресниц)	5
Опущение ресниц	5
Эпиблефарон	6
Трихомегалия	6
ВОСПАЛИТЕЛЬНЫЕ ЗАБОЛЕВАНИЯ КРАЕВ ВЕК	7
Стафилококковый блефарит	7
Себорейный блефарит	7
Задний блефарит	7
Детский блефарокератоконъюнктивит	8
Ангулярный блефарит	8
Фтириаз век	8
ПОВЕРХНОСТНОЕ ВОСПАЛЕНИЕ	9
Аллергические заболевания	9
Контактный дерматит	9
Атопический дерматит	10
Инфекционные заболевания	10
Herpes zoster ophthalmicus	10
Импетиго	11
Рожистое воспаление	11
Некротизирующий фасциит	11
ДИФFUЗНЫЙ ОТЕК ВЕК	12

Воспалительные причины	12
На фоне конъюнктивита	12
На фоне дакриоаденита	12
На фоне дакриоцистита	13
Воспалительный процесс в орбите	13
Ангионевротический отек	13
Локальные невоспалительные причины	14
Грыжа жировой клетчатки орбиты	14
Тупая травма	14
Блефарохалазис	14
Прямое каротидно-кавернозное соустье	15
Быстро растущие новообразования	15
Системные причины	15
Микседема	15
Первичный амилоидоз	16
Почечная недостаточность	16
Периокулярная ксантогранулема взрослых	16
Болезнь Rosai–Dorfman	17
НАРУШЕНИЕ ПИГМЕНТАЦИИ ВЕК	17
Окулодермальный меланоцитоз (невус Ota)	17
Синдром Sturge–Weber	18
Злокачественное лентиго (веснушка Hutchinson)	18
Врожденный невус	18
Дерматомиозит	19
Витилиго	19
Миноциклин	19
РЕТРАКЦИЯ ВЕК	20

Глазные проявления патологии щитовидной железы	20
Myasthenia gravis	20
Аномальное развитие III пары черепных нервов	21
Синдром Marcus Gunn	21
Признак Collier при поражении среднего мозга (синдром Parinaud)	22
Другие причины	22
ПТОЗ	24
Нейрогенный птоз у взрослых	24
Паралич глазодвигательного нерва	24
Синдром Horner (окулосимпатический паралич)	25
Аномальное развитие III пары черепных нервов	25
Миогенный птоз у взрослых	26
Myasthenia gravis	26
Миотоническая дистрофия	27
Глазная миопатия	27
Другие виды птоза у взрослых	28
Апоневротический птоз	28
Механический птоз	28
Нейрогенный птоз у детей	29
Синдром Marcus Gunn	29
Синдром Horner (окулосимпатический паралич)	29
Паралич III пары черепных нервов	29
Синдром Bassen–Kornzweig	30
Миогенный птоз у детей	30

Простой врожденный птоз	30
Синдром блефарофимоза	31
Синдром врожденного фиброза	31
Myasthenia gravis	32

Псевдоптоз 32

Птоз брови	32
Дерматохалазис	33
Контралатеральная ретракция века	33
Ипсилатеральная гипотропия	33
Недостаток поддержки века глазным яблоком	34
Опущение ресниц	34

МНОЖЕСТВЕННЫЕ ПАПУЛЫ И ВЕЗИКУЛЫ 34

Herpes simplex	34
Контагиозный моллюск	35
Мириа	35
Сиринома	35
Комедоны	36
Папулезный черный дерматоз	36
Ксантелазма	36

КИСТОЗНЫЕ ИЗМЕНЕНИЯ 37

Гидрокистома апокриновой потовой железы (киста железы Moll)	37
Гидрокистома эккриновой потовой железы	37
Киста Zeis	37
Волосная киста (жировик)	38
Эпидермальная инклюзионная киста	38
Поверхностная дермоидная киста	38

ПАПИЛЛОМАТОЗНЫЕ ОБРАЗОВАНИЯ 39

Сквамозно-клеточная папиллома	39
Базально-клеточная папиллома (себорейный кератоз, старческая бородавка)	39
Инвертированный фолликулярный кератоз	39

УЗЕЛКОВЫЕ ОБРАЗОВАНИЯ 40

Доброкачественные образования 40

Халазион (киста мейбомиевой железы)	40
Наружный гордеолум (ячмень)	40
Капиллярная гемангиома	41
Приобретенный невус	41
Актинический (солнечный, сенильный) кератоз	41
Кератоакантома	42
Нейрофиброма	42
Пиломатрикома (пиломатриксомма)	43
Трихилеммома	43
Кожный рог	44

Злокачественные образования 44

Узелковая базально-клеточная карцинома	44
Узелковый плоскоклеточный рак	45
Узелковая карцинома мейбомиевой железы	45
Саркома Kaposi	45

Узелковая меланома	46
Карцинома клеток Merkel (нейроэндокринная карцинома)	46

ОПУХОЛИ С ИЗЪЯЗВЛЕНИЕМ 47

Язвенно-узелковая базально-клеточная карцинома («изъеденная» язва)	47
Плоскоклеточный рак с изъязвлением	47
Карцинома железы Zeis с изъязвлением	48

БЛЯШКОВИДНЫЕ ОБРАЗОВАНИЯ 48

Болезнь Bowen (интраэпидермальная карцинома in situ)	48
Склерозирующая базально-клеточная карцинома	49
Инфильтративная карцинома мейбомиевой железы	49
Поверхностно распространяющаяся меланома	50

ОСНОВНЫЕ ВРОЖДЕННЫЕ АНОМАЛИИ 50

Аблефарон	50
Микроблефарон	51
Колобома	51
Врожденный выворот верхнего века	52
Криптофтальм	52