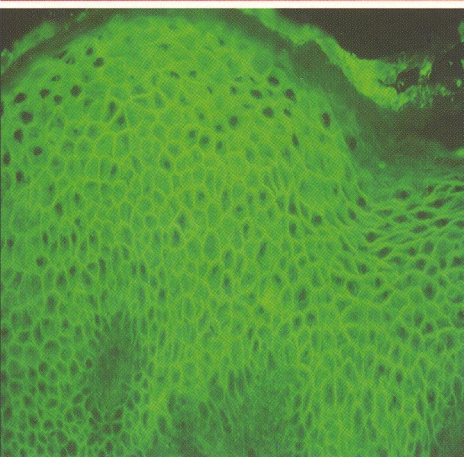
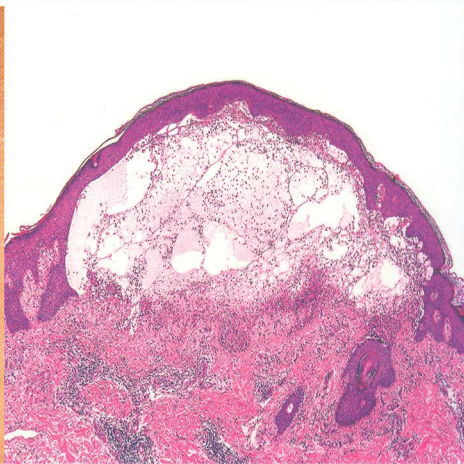
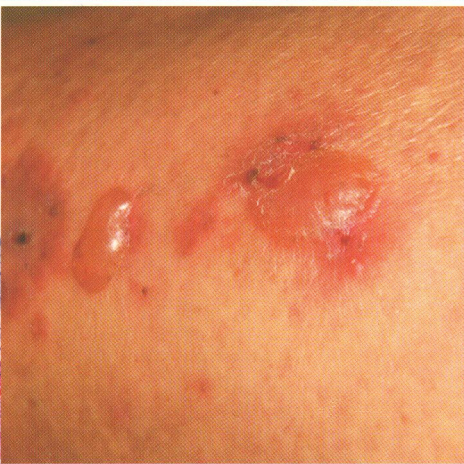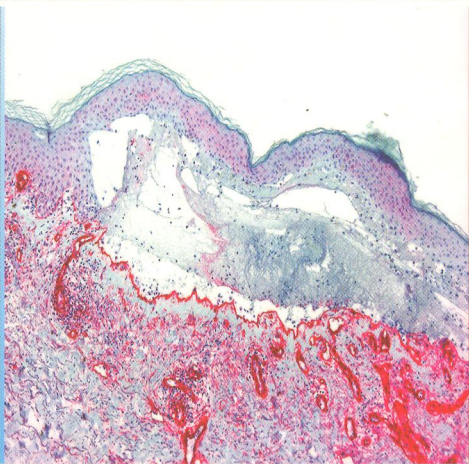


616.5-002.157
С17

Б

А.В. Самцов
И.Э. Белоусова

УЛЛЁЗНЫЕ ДЕРМАТОЗЫ



ОГЛАВЛЕНИЕ

1. Введение	7	3.3.3.3. Герпес опоясывающий (herpes zoster)	61
2. Ультраструктура и молекулярная анатомия десмосом и зоны базальной мембраны	8	3.4. Другие дерматозы, протекающие с образованием внутриэпидермальных полостей ...	64
2.1. Ультраструктура и молекулярная анатомия десмосом	8	3.4.1. Дисгидротическая экзема (dyshidrotic eczema)	64
2.2. Ультраструктура и молекулярная анатомия зоны базальной мембраны	10	3.4.2. Потертость (dermatitis traumatica)	66
3. Интраэпидермальные буллезные дерматозы ...	14	3.4.3. Потница кристаллическая (miliaria crystallina)	66
3.1. Наследственные интраэпидермальные буллезные дерматозы	14	4. Субэпидермальные буллезные дерматозы	68
3.1.1. Семейная доброкачественная хроническая пузырчатка (Hailey—Hailey disease)	14	4.1. Аутоиммунные субэпидермальные буллезные дерматозы	68
3.1.2. Простой буллезный эпидермолиз (epidermolysis bullosa simplex)	17	4.1.1. Буллезный пемфигоид (bullous pemphigoid)	68
3.1.3. Буллезная врожденная ихтиозиформная эритродермия (bullous ichthiosiform erythroderma)	19	4.1.1.1. Анти-ламинин γ 1/анти-p200-пемфигоид	75
3.1.4. Буллезный ихтиоз Сименса	20	4.1.2. Герпес беременных (herpes gestations) ...	76
3.2. Аутоиммунные интраэпидермальные буллезные дерматозы	21	4.1.3. Lichen planus pemphigoides	77
3.2.1. Вульгарная пузырчатка (pemphigus vulgaris)	22	4.1.4. Рубцующий пемфигоид (cicatricial pemphigoid)	78
3.2.1.1. Вегетирующая пузырчатка (pemphigus vegetans)	34	4.1.4.1. Рубцующий пемфигоид Brunsting—Perry	80
3.2.2. Листовидная пузырчатка (pemphigus foliaceus)	35	4.1.5. Герпетиформный дерматит (dermatitis herpetiformis)	83
3.2.2.1. Эритематозная пузырчатка (pemphigus erythematosus)	38	4.1.6. Линеарный IgA-дерматоз	86
3.2.2.2. Бразильская пузырчатка (fogo selvagem)	39	4.1.7. Линеарный IgA/IgG-дерматоз	91
3.2.3. Герпетиформная пузырчатка	40	4.1.8. Приобретенный буллезный эпидермолиз (epidermolysis bullosa acquisita)	94
3.2.4. IgA-пузырчатка	41	4.1.9. Буллезная системная красная волчанка (bullous systemic lupus erythematosus)	97
3.2.5. Паранеопластическая пузырчатка	46	4.2. Субэпидермальные дерматозы, обусловленные мутациями генов, кодирующих протеины зоны базальной мембраны	104
3.3. Бактериальные и вирусные дерматозы, протекающие с образованием внутриэпидермальных полостей	55	4.2.1. Пограничный буллезный эпидермолиз ...	104
3.3.1. Буллезное импетиго (bullous impetigo) ...	55	4.2.2. Дистрофический буллезный эпидермолиз	105
3.3.2. Стафилококковый синдром обваренной кожи (staphylococcal scalded skin syndrome) ...	56	4.2.3. Синдром Киндлера (Kindler's syndrome)	107
3.3.3. Герпесвирусная инфекция	57	4.3. Другие буллезные субэпидермальные дерматозы	109
3.3.3.1. Герпес простой (herpes simplex)	57	4.3.1. Токсический эпидермальный некролиз (toxic epidermal necrolysis)	109
3.3.3.2. Герпетическая экзема (герпетиформная экзема Капоши, пустулез Капоши)	60	4.3.2. Поздняя кожная порфирия (porphyria cutanea tarda)	111



5. Другие дерматозы, клиническая картина которых может сопровождаться образованием пузырей	115
5.1. Контактный дерматит (contact dermatitis)....	115
5.2. Токсидермии (toxidermia)	117
5.3. Многоформная экссудативная эритема	119
5.4. Аллергические васкулиты кожи	122
5.5. Фотодерматозы	124
5.6. Рожа (erysipelas)	127
5.7. Плоский лишай (lichen planus)	127
5.8. Лихен склеротический (lichen sclerosus)	130
5.9. Грибовидный микоз	132
5.10. Укусы насекомых	134
5.11. Эритема возвышающаяся стойкая (erythema elevatum diutinum)	135
6. Фармакологические средства для лечения аутоиммунных буллезных дерматозов	138
Глюкокортикоиды	138
Азатиоприн	139
Микофенолата мофетил	139
Циклофосфамид	139
Метотрексат	139
Циклоспорин	140
Хлорамбуцил	140
Комбинация тетрациклинов с ниацинамидом.....	140
Дапсон	140
Колхицин	140
Плазмаферез	140
Высокодозированный внутривенный иммуноглобулин (intravenous Ig – IVIg)...	141
Экстракорпоральная фотохимиотерапия ...	141