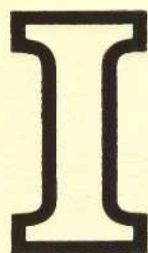


618.1-073(042.4)  
б90

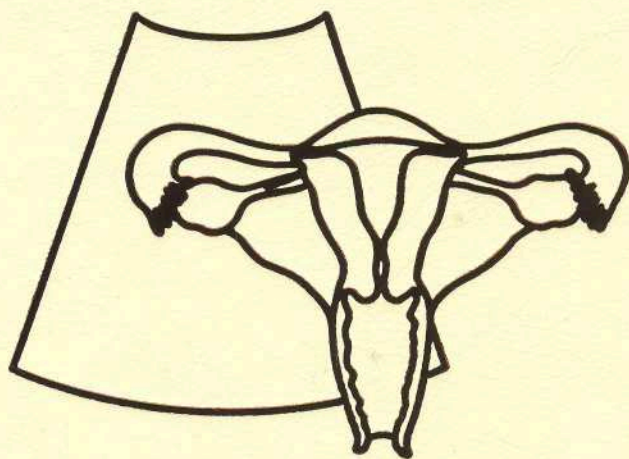
**М.Н. Буланов**

# **УЛЬТРАЗВУКОВАЯ ГИНЕКОЛОГИЯ**

*2-е издание, переработанное и дополненное  
В двух частях*



**1-13**



**ВИДАР**

# Оглавление

Список сокращений .....	11
Предисловие ко 2-му изданию .....	12
Предисловие к 1-му изданию .....	13
<b>1. Общие вопросы .....</b>	<b>17</b>
Деонтология и условия работы .....	17
Правила медицинской этики .....	17
Подготовка кабинета ультразвуковой диагностики .....	18
Физические основы ультразвуковой диагностики .....	19
Определение ультразвука. Физические характеристики акустической волны .....	20
Закономерности распространения ультразвуковой волны в биологической среде .....	21
Технические принципы работы приборов .....	24
Принципы работы ультразвукового преобразователя .....	24
Кратко об основных режимах ультразвуковых исследований (распространенные термины и аббревиатуры) .....	25
В-режим (разрешающая способность, расчет глубин и расстояний) .....	26
Допплерография .....	29
Ультразвуковые артефакты .....	32
Артефакты ультразвуковой визуализации в В-режиме .....	32
Допплеровские артефакты .....	39
Настройка блоков прибора .....	41
Настройка блока В-режима при трансвагинальном доступе ..	43
Настройка блока цветовой доплерографии .....	53
Настройка блока спектральной доплерографии .....	61
Методика обследования .....	66
Основные принципы и алгоритмы. Значение сочетания трансабдоминального и трансвагинального доступов .....	66
Особенности проведения трансвагинального исследования .....	68
Протокол ультразвукового исследования в гинекологии .....	72
Соноэластография .....	78
Физические и технические принципы соноэластографии .....	78
Методика проведения соноэластографии .....	79
Классификация соноэластографических типов в гинекологии ..	82
Список литературы .....	85
Приложения .....	87



<b>2. Ультразвуковое исследование органов малого таза у здоровых женщин</b> . . . . .	<b>91</b>
Краткие сведения о физиологии менструального цикла . . . . .	91
Экстрагенитальные структуры малого таза . . . . .	95
Ультразвуковая анатомия и биометрия матки и яичников . . . . .	105
Шейка матки . . . . .	105
Исследование гемодинамики шейки матки . . . . .	113
Тело матки . . . . .	115
Яичники . . . . .	122
Допплерография яичников . . . . .	124
Маточные трубы . . . . .	124
Динамика эхокартины матки и яичников в течение менструального цикла . . . . .	128
Десквамация и ранняя регенерация (1–4-й день цикла) . . . . .	128
Ранняя фолликулярная фаза и ранняя пролиферация (5–7-й день цикла) . . . . .	131
Средняя фолликулярная/пролиферативная фаза. Начало цервикальной секреции (8–10-й день цикла) . . . . .	134
Созревание доминантного фолликула и овуляция. Поздняя пролиферация. Формирование слизистой пробки (11–14-й день цикла) . . . . .	137
Ранняя лютеиновая фаза (формирование желтого тела). Ранняя секреция (15–18-й день цикла) . . . . .	140
Средняя лютеиновая фаза (расцвет желтого тела). Средняя секреция (19–23-й день цикла) . . . . .	142
Поздняя лютеиновая фаза (угасание желтого тела). Поздняя секреция (24–28-й день цикла) . . . . .	146
Эхокартина матки и яичников в постменопаузе . . . . .	147
Яичники в постменопаузе . . . . .	147
Допплерография яичников в постменопаузе . . . . .	151
Матка в постменопаузе . . . . .	151
Допплерография матки в постменопаузе . . . . .	151
Соноэластография матки и яичников в норме . . . . .	152
Список литературы . . . . .	157
<b>3. Врожденные пороки развития внутренних половых органов</b> . . . . .	<b>159</b>
Актуальность проблемы. Классификация . . . . .	159
Особенности обследования. 3D-реконструкция . . . . .	161
Аплазия матки и влагалища . . . . .	162

Аномалии влагалища с полной задержкой менструальной крови	162
Удвоение матки и влагалища (полное удвоение) без задержки менструальной крови	165
Удвоение матки (двурогая матка с двумя шейками) с единым влагалищем	168
Удвоение матки и влагалища с односторонней задержкой менструальной крови	168
Двурогая матка с одной шейкой	168
Матка с рудиментарным рогом	168
Матка с перегородкой	174
Однорогая матка	175
Седловидная матка	177
Т-образная матка	178
Недоразвитие нормально сформированной матки	180
Список литературы	182
<b>4. Эндокринное бесплодие</b>	<b>183</b>
Отсутствие изображения фолликулярного аппарата. Уменьшение количества видимых фолликулов.	
Отсутствие доминантного фолликула	184
Синдром поликистозных яичников	186
История и терминология	186
Этиопатогенез	186
Морфологические и клинико-лабораторные особенности	187
Критерии ультразвуковой диагностики	188
Мультифолликулярная эхоструктура яичников	196
Синдром персистенции доминантного фолликула	199
Ультразвуковые признаки синдрома лютеинизации неовулировавшего фолликула	199
Недостаточность лютеиновой фазы	203
Множественные доминантные фолликулы (синдром гиперстимуляции)	206
Список литературы	207
<b>5. Эндометриоз</b>	<b>209</b>
Определение. Этиология и патогенез. Эпидемиология.	
Онкологические аспекты	209
Определение	209
Этиология и патогенез	209



Эпидемиология .....	210
Онкологические аспекты .....	210
Классификация. Взаимосвязь клинических проявлений и ультразвуковой картины .....	210
Классификация .....	210
Взаимосвязь клинических проявлений и ультразвуковой картины эндометриоза .....	211
Значимость метода. Показания .....	212
Ультразвуковая диагностика эндометриоза шейки матки .....	213
Субэктоцервикальный и субэндоцервикальный эндометриоз .....	213
Перешеечный эндометриоз .....	215
Маска хронического эндоцервицита .....	215
Эндометриоз шейки матки – доплерография .....	215
Ультразвуковая диагностика ретроцервикального эндометриоза .....	218
Допплерография при ретроцервикальном эндометриозе .....	220
Эндометриоз влагалищно-прямокишечной перегородки .....	223
Ультразвуковая диагностика внутреннего эндометриоза (аденомиоза) .....	223
Биометрия матки .....	224
Эхоструктура эндометрия и полости матки .....	225
Эхоструктура миометрия .....	228
Маточная гемодинамика .....	233
Практическое использование ультразвуковых критериев аденомиоза .....	237
Ультразвуковая диагностика эндометриоза яичников .....	237
Допплерографические особенности эндометриоидных кист .....	240
Ультразвуковая дифференциальная диагностика эндометриоидных кист .....	240
Практическое использование ультразвуковых критериев эндометриоидных кист яичников .....	244
Ультразвуковая диагностика других форм наружного генитального и экстрагенитального эндометриоза .....	244
Эндометриоз крестцово-маточных связок .....	244
Малые формы наружного генитального эндометриоза .....	245
Эндометриоз мочевого пузыря .....	248
Список литературы .....	250

<b>6. Миома матки</b> .....	<b>253</b>
Миома матки: патогенез, морфология, эпидемиология, клиническая картина .....	253
Ультразвуковая классификация миомы матки .....	254
Ультразвуковая топография миомы матки .....	259
Субсерозная миома .....	259
Интрамуральная миома .....	267
Субмукозная миома .....	270
Интрамурально-субмукозная миома .....	270
Полностью субмукозная миома .....	272
Перешеечная миома .....	276
Миома шейки матки .....	276
Ультразвуковая биометрия миомы матки .....	281
Размеры узлов .....	281
Размеры матки с узлами .....	282
Количество узлов в матке .....	284
Диффузный миоматоз .....	284
Динамика размеров миомы .....	285
Эхоструктура миоматозных узлов (а также липомы и саркомы) .....	286
Миома без признаков дегенеративных изменений .....	286
Миома с признаками дегенеративных изменений .....	286
Обызвествление .....	291
Липоматоз и липома .....	291
Пролиферирующая миома матки .....	291
Саркома матки .....	296
Допплерография при миоме, липоме, и саркоме матки .....	298
Допплеровская визуализация кровотока в узлах .....	298
Топография васкуляризации .....	298
Тип васкуляризации .....	299
Интенсивность (выраженность) васкуляризации .....	299
Количественные показатели гемодинамики миомы .....	306
Липома матки .....	312
Ультразвуковой мониторинг после оперативного лечения миомы матки .....	313
Надвлагалищная ампутация матки .....	313
Миомэктомия .....	316
Эмболизация маточных артерий .....	320
Миома и беременность .....	320
Соноэластография при миоме матки .....	325
Заключение .....	326
Список литературы .....	326



<b>7. Внутриматочные вмешательства и их осложнения</b> . . . . .	<b>327</b>
Введение . . . . .	327
Внутриматочные контрацептивы . . . . .	327
Петля Липпса . . . . .	328
Т-образный ВМК . . . . .	330
Неправильное положение ВМК в полости матки . . . . .	337
Фрагментация ВМК . . . . .	340
Перфорация стенки матки ВМК . . . . .	340
Значение трехмерного (3D) ультразвукового исследования при ВМК . . . . .	340
ВМК и беременность . . . . .	343
Состояние после инструментального аборта . . . . .	345
Состояние после мини-аборта . . . . .	345
Остатки плодного яйца . . . . .	345
Плацентарный полип . . . . .	351
Перфорация стенки матки . . . . .	355
Артериовенозная аномалия . . . . .	359
Медикаментозное прерывание беременности . . . . .	359
Атрезия цервикального канала после манипуляций на шейке матки . . . . .	361
Эхогистеросальпингография . . . . .	361
Методика проведения эхогистеросальпингографии . . . . .	361
Оценка состояния полости матки с помощью эхогистеросальпингографии . . . . .	364
Оценка состояния маточных труб с помощью эхогистеросальпингографии . . . . .	367
Оценка состояния малого таза путем заполнения его жидкостью . . . . .	367
Осложнения эхогистеросальпингографии . . . . .	368
Список литературы . . . . .	369
<b>8. Эндцервицит</b> . . . . .	<b>371</b>
Введение . . . . .	371
Особенности морфологии шейки матки при эндцервиците . . . . .	371
Ультразвуковые признаки хронического эндцервицита . . . . .	373
Особенности ультразвуковой картины эндцервицита при отсутствии беременностей в анамнезе . . . . .	374
Особенности ультразвуковой картины эндцервицита при наличии беременностей в анамнезе . . . . .	376
Заключение . . . . .	392
Список литературы . . . . .	392

<b>9. Эндометрит</b> .....	<b>393</b>
Введение .....	393
Острый эндометрит .....	393
Ультразвуковые признаки острого эндометрита .....	394
Хронический эндометрит .....	398
Ультразвуковые признаки хронического эндометрита .....	400
Список литературы .....	412
<b>10. Сальпингоофорит и его осложнения</b> .....	<b>413</b>
Введение .....	413
Сальпингоофорит. Этиология. Патогенез. Морфологические особенности. Клинические проявления .....	414
Острый сальпингоофорит .....	415
Дифференциально-диагностический ряд при остром сальпингоофорите .....	416
Ультразвуковые признаки острого сальпингоофорита .....	418
Гнойные воспалительные tuboовариальные образования .....	428
Пельвиоперитонит .....	433
Параметрит .....	436
Подострое течение гнойного сальпингоофорита. Пиовар.	
Обострения хронического сальпингоофорита .....	438
Хронический сальпингоофорит. Гидросальпинкс .....	444
Ультразвуковые признаки гидросальпинкса .....	445
Ультразвуковые признаки вовлечения яичников в воспалительный процесс .....	459
Допплерография при хроническом сальпингоофорите .....	459
Туберкулез тазовых органов .....	464
Алгоритм визуализации ультразвуковых признаков острого и хронического воспаления маточных труб .....	465
Список литературы .....	468
<b>11. Спаечный процесс</b> .....	<b>469</b>
Введение .....	469
К вопросу патогенеза спаечного процесса .....	469
Ультразвуковые признаки спаечного процесса малого таза .....	473
Прямые ультразвуковые признаки спаечного процесса .....	473
Косвенные ультразвуковые признаки спаечного процесса .....	489
Синдром овариальных остатков .....	491
Список литературы .....	493



<b>12. Внематочная беременность</b> .....	<b>495</b>
Введение .....	495
Распространенность, факторы риска, классификация и клиническая картина внематочной беременности .....	496
Распространенность ВБ .....	496
Факторы риска ВБ .....	496
Классификация ВБ .....	496
Клиническая картина ВБ .....	499
О биохимических маркерах внематочной беременности .....	499
Правила и принципы, повышающие точность ультразвуковой диагностики внематочной беременности .....	502
Диагностическая значимость эхографии при ВБ .....	502
Оптимальная методика ультразвуковой диагностики ВБ .....	502
Физические аспекты трансвагинального исследования при диагностике ВБ .....	503
Принципы успешного выявления ВБ .....	505
Ультразвуковые признаки внематочной беременности .....	505
Косвенные ультразвуковые признаки ВБ .....	506
Прямые ультразвуковые признаки ВБ .....	510
Дифференцирование желтого тела и ВБ .....	520
Ультразвуковые критерии ургентности при внематочной беременности .....	523
Допплерография при внематочной беременности .....	528
Редкие формы внематочной беременности .....	530
Интерстициальная ВБ .....	530
Брюшная беременность .....	531
Шеечная беременность .....	531
Яичниковая беременность .....	532
Дифференциально-диагностический ряд при внематочной беременности .....	534
Консервативная тактика при внематочной беременности .....	537
Соноэластография при внематочной беременности .....	539
Список литературы .....	540
<b>13. Разрывы и перекруты придатков матки</b> .....	<b>543</b>
Введение .....	543
Апоплексия яичника .....	543
Ультразвуковые признаки апоплексии яичника .....	544
Разрыв цистаденомы яичника .....	551
Перекрут придатков матки .....	551
Ультразвуковые признаки перекрута яичника .....	552
Допплерография при перекруте яичника .....	553
Список литературы .....	555