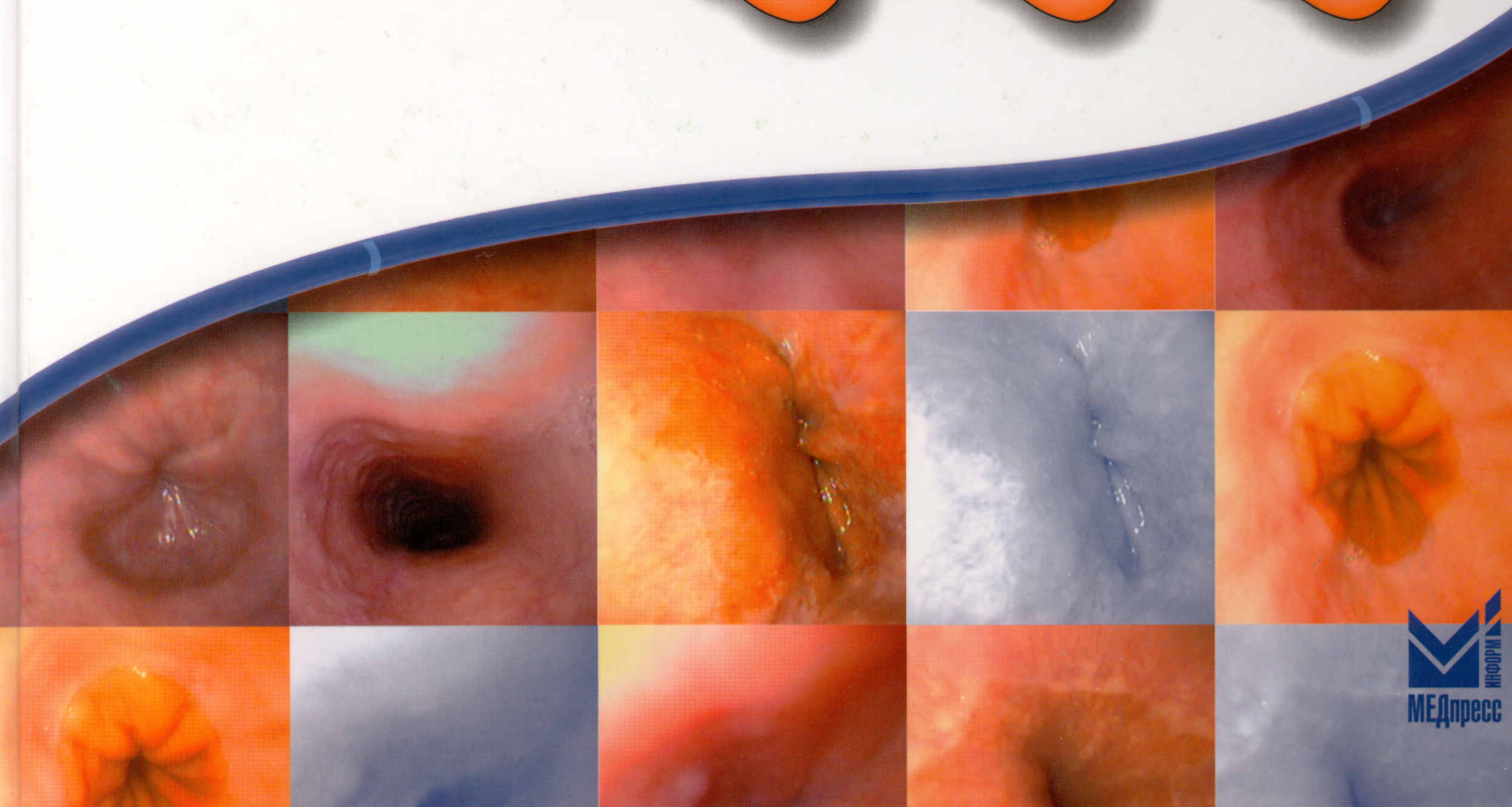
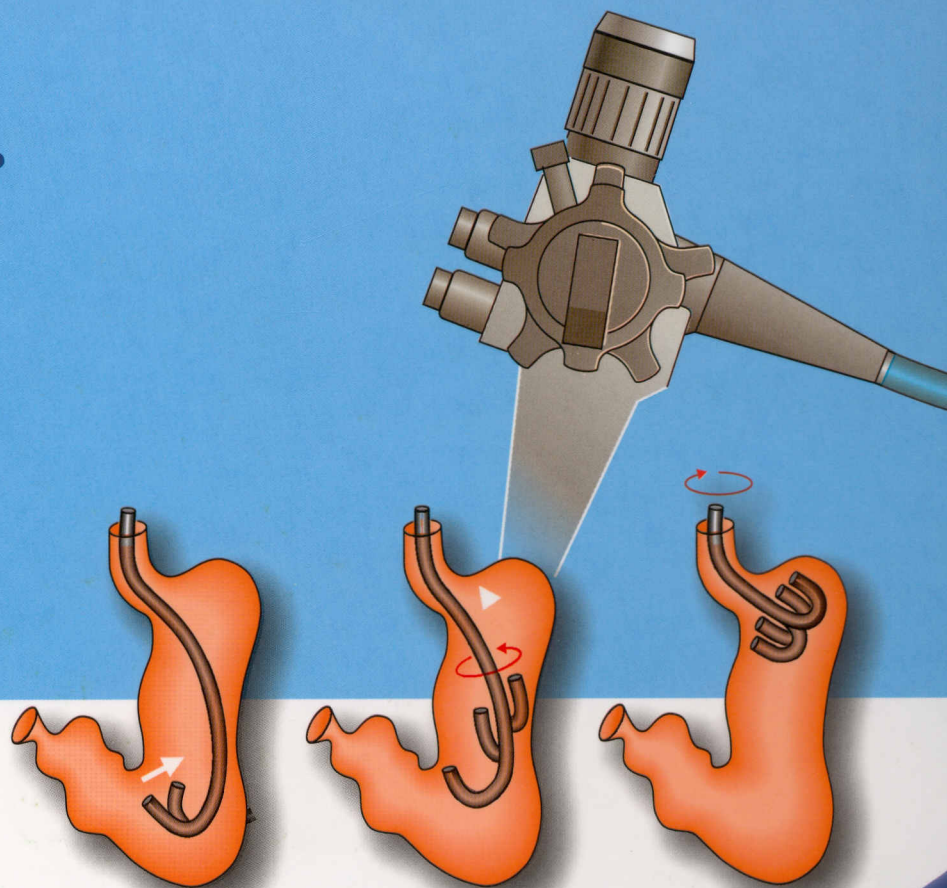


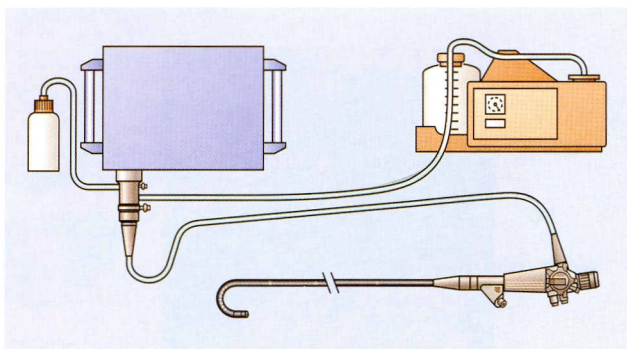
616,3-07(02)  
Б-70

# Гастроскопия

Бертольд Блок  
Гвидо Шахшаль  
Гартмут Шмидт

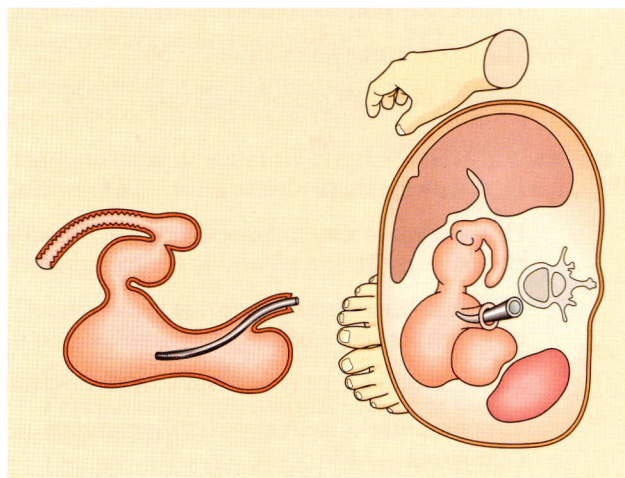






## 1 Общие сведения

- Показания и противопоказания ... 16
- Возможные риски и осложнения со стороны сердечно-сосудистой и дыхательной систем ... 17
  - Местная анестезия ... 17
  - Седация и обезболивание ... 17
  - Осложнения со стороны сердечно-сосудистой системы ... 17
  - Респираторные осложнения ... 17
- Возможные риски и осложнения со стороны желудочно-кишечного тракта ... 18
  - Перфорация и кровотечение ... 18
  - Инфекционные осложнения ... 18
- Рабочее место эндоскописта: кабинет и персонал ... 19
- Кабинет для проведения исследования: эндоскоп ... 20
- Кабинет для проведения исследования: дополнительное оборудование ... 21
- Подготовка к обследованию: информированное согласие ... 22
- Подготовка к исследованию: лекарственные средства ... 23
- Проверка до, во время и после исследования ... 25
- Диагностика и лечение осложнений ... 26
  - Осложнения во время исследования ... 26
  - Осложнения непосредственно после исследования или через некоторое время после него ... 28
- Техника эндоскопии: учебные этапы ... 31
  - Изучение техники исследования ... 31
  - Обращение с эндоскопом ... 31
- Техника эндоскопии: возможности движения ... 32
- Техника эндоскопии: функции ... 33



## 2 Стандартное проведение эндоскопии и эндоскопическая картина в норме



- Введение эндоскопа ... 36
- Интубация вслепую ... 37
- Интубация под визуальным контролем ... 38
- Вход в пищевод ... 40
- Шейный отдел пищевода ... 41
- Среднее сужение пищевода ... 42
- Ретрокардиальный отдел пищевода ... 44
- Дистальный отдел пищевода и нижнее сужение пищевода ... 45
- Гастроэзофагеальный переход ... 46
- Нижний пищеводный сфинктер и отверстие диафрагмы ... 47
- Z-линия ... 48
- Акт глотания и моторика пищевода ... 49
- Осмотр желудка при введении эндоскопа ... 50
- Позиции: переход дна в тело желудка и тело желудка ... 51
- Позиции: переход тела в антральный отдел желудка и антральный отдел ... 52
- Позиции: привратник ... 53
- Тело желудка ... 54
- Переход тела в антральный отдел и антральный отдел желудка ... 55
- Антральный отдел желудка ... 56

Перистальтика антрального отдела желудка ... 57

Инверсионное движение ... 58

Инверсионный осмотр желудка ... 59

Осмотр дна ... 60

Осмотр кардиального отдела ... 61

Прилежащие к желудку структуры: брюшная стенка ... 62

Прилежащие к желудку структуры: поджелудочная железа ... 63

Прилежащие к желудку структуры: печень ... 64

Прилежащие к желудку структуры: сердце и селезенка ... 65

Прохождение в луковицу двенадцатиперстной кишки ... 66

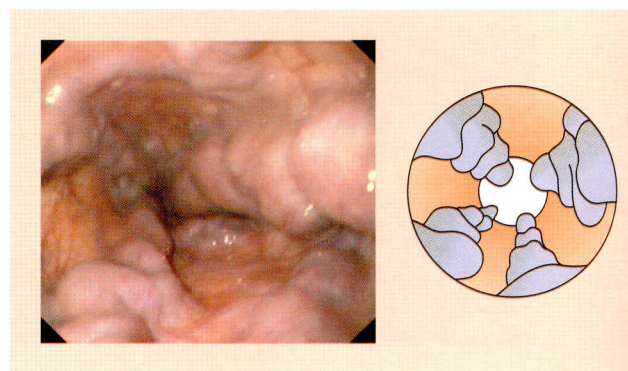
Прохождение по луковице и проксимальному отделу двенадцатиперстной кишки ... 67

Позиции: луковица и горизонтальная часть двенадцатиперстной кишки ... 68

Позиции: нисходящая часть и бульбодуоденальный переход ... 69

Луковица двенадцатиперстной кишки ... 70

Проксимальный отдел и нисходящая часть двенадцатиперстной кишки ... 71



### 3. Патологические изменения

#### 3.1 Патологические изменения пищевода



Обзор патологических изменений пищевода ... 74

Недостаточность кардии ... 75

Грыжа пищеводного отверстия диафрагмы: аксиальная скользящая грыжа ... 76

Грыжа пищеводного отверстия диафрагмы: параэзофагеальная грыжа ... 77

Грыжа пищеводного отверстия диафрагмы: дистопия желудка ... 78

Гастроэзофагеальный пролапс ... 79

Повреждения при синдроме Маллори–Вейсса и синдроме Бурхаве ... 80

Гастроэзофагеальный рефлюкс и рефлюксная болезнь ... 81

Осложнения рефлюкс-эзофагита: пищевод Барретта ... 84

Осложнения рефлюкс-эзофагита: пептический стеноз ... 86

Кандидозный эзофагит ... 87

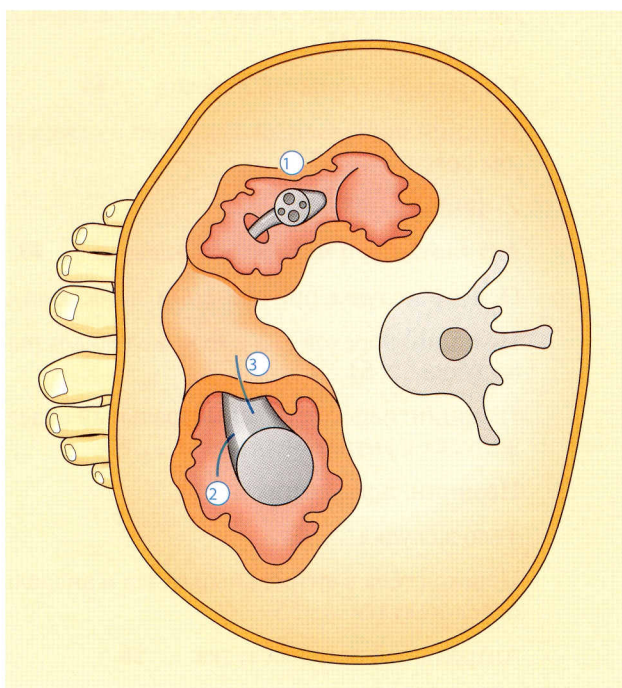
Вирусные эзофагиты: вирус простого герпеса и цитомегаловирус ... 88

Эзофагиты, вызванные лекарственными препаратами, алкоголем и инородными телами ... 89

Щелочной рефлюкс-эзофагит и лучевой эзофагит ... 90

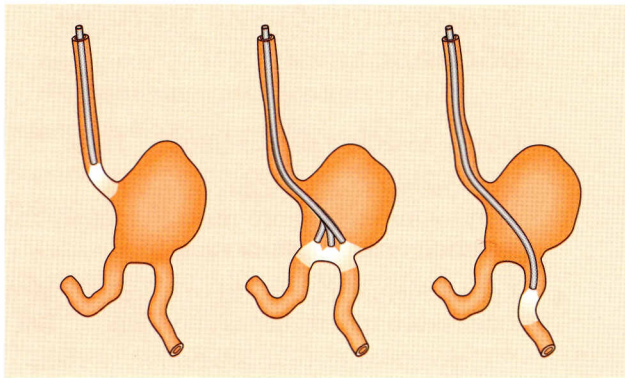
Эзофагит при химических ожогах и при болезни Крона ... 91

Воспалительные изменения пищевода: заключение ... 92





Дивертикул ...	93
Ахалазия ...	95
Диффузный спазм пищевода ...	97
Пищевод «шелкунчика» и нарушения моторики при склеродермии ...	98
Варикозное расширение вен пищевода ...	99
Опухоли пищевода: доброкачественные опухоли пищевода ...	103
Злокачественные опухоли пищевода: диагностика ...	105
Состояния после хирургических вмешательств ...	107

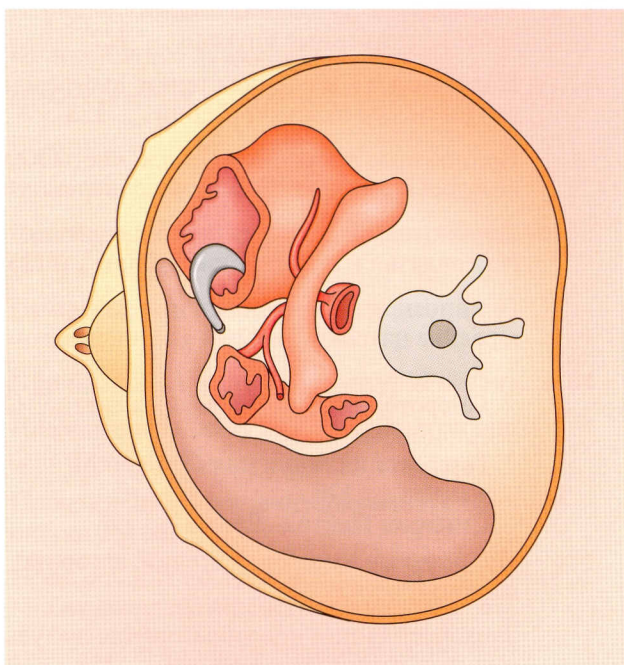


## 3.2 Патологические изменения желудка



Обзор патологических изменений желудка ...	110
Гастрит: клинические варианты ...	111
Острый гастрит ...	112
Хронический гастрит ...	114
Хронический гастрит: диагностика, гипертрофический гастрит и болезнь Менетрие ...	115
Язва желудка: клиническая картина и диагностика ...	116
Язва желудка: алгоритм действий ...	117
Язва желудка: <i>Helicobacter pylori</i> ...	118
Объемные образования, опухоли, злокачественные новообразования ...	119
Объемные образования, опухоли, злокачественные новообразования: интрамуральные опухоли ...	121

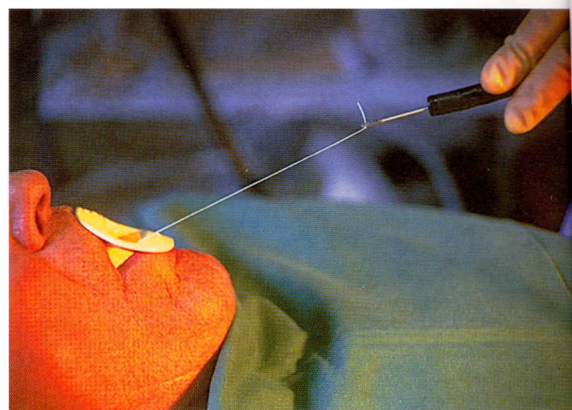
Полипозные изменения стенки: доброкачественные опухоли ...	122
Полипозные изменения стенки: дифференциально-диагностические критерии ...	123
Полипозные изменения стенки: кисты желез тела желудка Elster и гиперпластические полипы ...	124
Полипозные изменения стенки: очаговая гиперплазия и хронические эрозии ...	125
Полипозные изменения стенки: аденома и редкие находки ...	126
Аденома ...	126
Гетеротопия бруннеровских желез ...	126
Карциноид ...	126
Гетеротопия ткани поджелудочной железы ...	126
Синдром Пейтца–Егерса ...	126
Полипозные изменения стенки: алгоритм действий ...	127
Злокачественные новообразования желудка: рак желудка, ранний рак желудка ...	128
Злокачественные новообразования желудка: рак желудка, стадия прогрессии ...	129
Злокачественные новообразования желудка: диагностика рака желудка ...	130
Злокачественные новообразования желудка: лимфома желудка ...	132
Портальная гипертензия и портальная гастропатия ...	133
Оперированный желудок ...	135
Оперированный желудок: изменения и заболевания, выявляемые при эндоскопическом исследовании ...	136
Щелочная рефлюкс-гастропатия ...	136
Рефлюкс-эзофагит ...	136
Стенозы ...	136
Язвы ...	136
Лигатурная гранулема ...	136
Безоар ...	136
Рак культи желудка ...	136
Рецидив рака желудка ...	136
Тотальная гастрэктомия ...	137
Резекция желудка ...	138
Ваготомия и фундопликация ...	140
Ангиодисплазии ...	141
Дивертикул, необычное содержимое желудка ...	142
Разное ...	143



### 3.3 Патологические изменения двенадцатиперстной кишки



- Обзор патологических изменений двенадцатиперстной кишки ... 146
- Язва двенадцатиперстной кишки ... 147
- Язва двенадцатиперстной кишки: осложнения ... 149
- Бульбит ... 150
- Полипозные изменения в двенадцатиперстной кишке ... 151
- Целиакия, болезнь Крона и болезнь Уиппла ... 153
- Дивертикул двенадцатиперстной кишки ... 154
- Изменения в двенадцатиперстной кишке при заболеваниях соседних органов ... 155



## 4 Лечебная эндоскопия и дополнительные эндоскопические методы обследования

- Обзор: лечебная эндоскопия ... 158
- Кровотечение из верхних отделов желудочно-кишечного тракта: эпидемиология и клиническая картина ... 159
- Кровотечение из верхних отделов желудочно-кишечного тракта: первая помощь ... 160
  - Стабилизация гемодинамики ... 160
  - Поддержка дыхания ... 160
  - Определение источника кровотечения и остановка кровотечения ... 161
- Кровотечение из варикозно расширенных вен пищевода и дна желудка: лекарственная терапия и зонды ... 162
- Кровотечение из варикозно расширенных вен пищевода: склерозирование ... 164
- Кровотечение из варикозно расширенных вен пищевода: лигирование ... 165
- Склерозирование варикозно расширенных вен дна желудка, трансъюгулярный внутрипеченочный портосистемный шунт и хирургическое лечение ... 166
- Кровотечение из язвы: консервативная терапия ... 167
- Кровотечение из язвы: лекарственная терапия и инъекции ... 169
- Кровотечение из язвы: гемоклипирование и термические методы ... 170



Кровотечение из язвы: алгоритм действий после первичной остановки кровотечения и в особых случаях ... **171**

Алгоритм действий после первичной остановки кровотечения ... 171

Остановка кровотечения при синдроме

Маллори–Вейсса ... 171

Остановка кровотечения из язвы Dieulafoy ... 171

Остановка кровотечения при геморрагическом гастрите ... 171

Биопсия ... **172**

Тканевая биопсия ... 172

Щеточная цитология ... 173

Забор жидкости ... 173

Эндоскопическое лечение предраковых состояний и раннего рака ... **174**

Хирургические методы ... 174

Эндоскопические методы ... 174

Полипэктомия ... 174

Эндоскопическая резекция слизистой оболочки ... 175

Фотодинамическая терапия ... 175

Удаление инородных тел ... **176**

Удаление инородных тел: особенности инородных тел ... **177**

Наложение чрескожной эндоскопической гастростомы: принцип, показания, противопоказания ... **178**

Дуоденальный зонд: постановка через чрескожную эндоскопическую гастростому ... **184**

Чрескожная эндоскопическая еюностомия, особые случаи и осложнения при постановке зонда ... **185**

Удаление чрескожного эндоскопического зонда, постановка дуоденального зонда ... **186**

Стенозы верхних отделов желудочно-кишечного тракта, злокачественные стенозирующие заболевания ... **190**

Рак пищевода ... 191

Центральный рак легкого ... 191

Доброкачественные стенозирующие заболевания ... **192**

Пептический стеноз пищевода ... 192

Стеноз выходного отдела желудка ... 192

Химический ожог ... 192

Лучевое поражение ... 192

Ахалазия ... 192

Фундопликация ... 192

Стеноз анастомоза ... 192

Лигирование и склерозирование варикозно расширенных вен пищевода ... 192

Стенозы верхних отделов желудочно-кишечного тракта: бужирование, дилатация ... **193**

Стенозы верхних отделов желудочно-кишечного тракта: рассечение, саморасправляющиеся стенты ... **194**

Стенозы верхних отделов желудочно-кишечного тракта: трубки, лазерная терапия ... **195**

Стенозы верхних отделов желудочно-кишечного тракта: коагуляция и введение ботулинического токсина ... **196**

Хромозэндоскопия: раствор Люголя ... **197**

Хромозэндоскопия: метиленовый синий ... **198**

Хромозэндоскопия: индигокармин, применение витальных красителей ... **199**

Флуоресцентная эндоскопия и эндоскопия с увеличением ... **200**

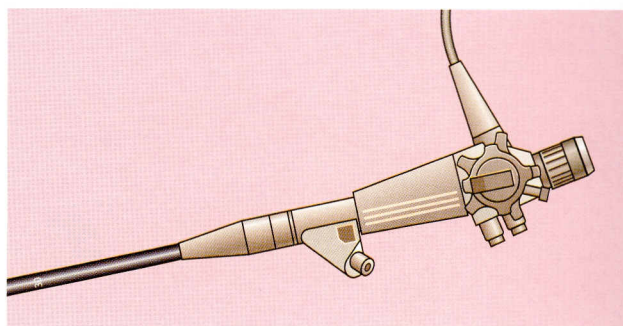
Эндоскопическое исследование тонкой кишки ... **201**

Зондовая энтероскопия ... 201

Push-энтероскопия ... 201

Интраоперационная эндоскопия ... 201

Капсульная эндоскопия ... 201



## Приложение ... **203**

Систематика эндоскопического исследования ... **204**

Локализация изменений ... **205**

Описание изменений ... **206**

## Алфавитный указатель ... **208**