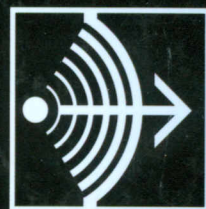


611(084)  
H57

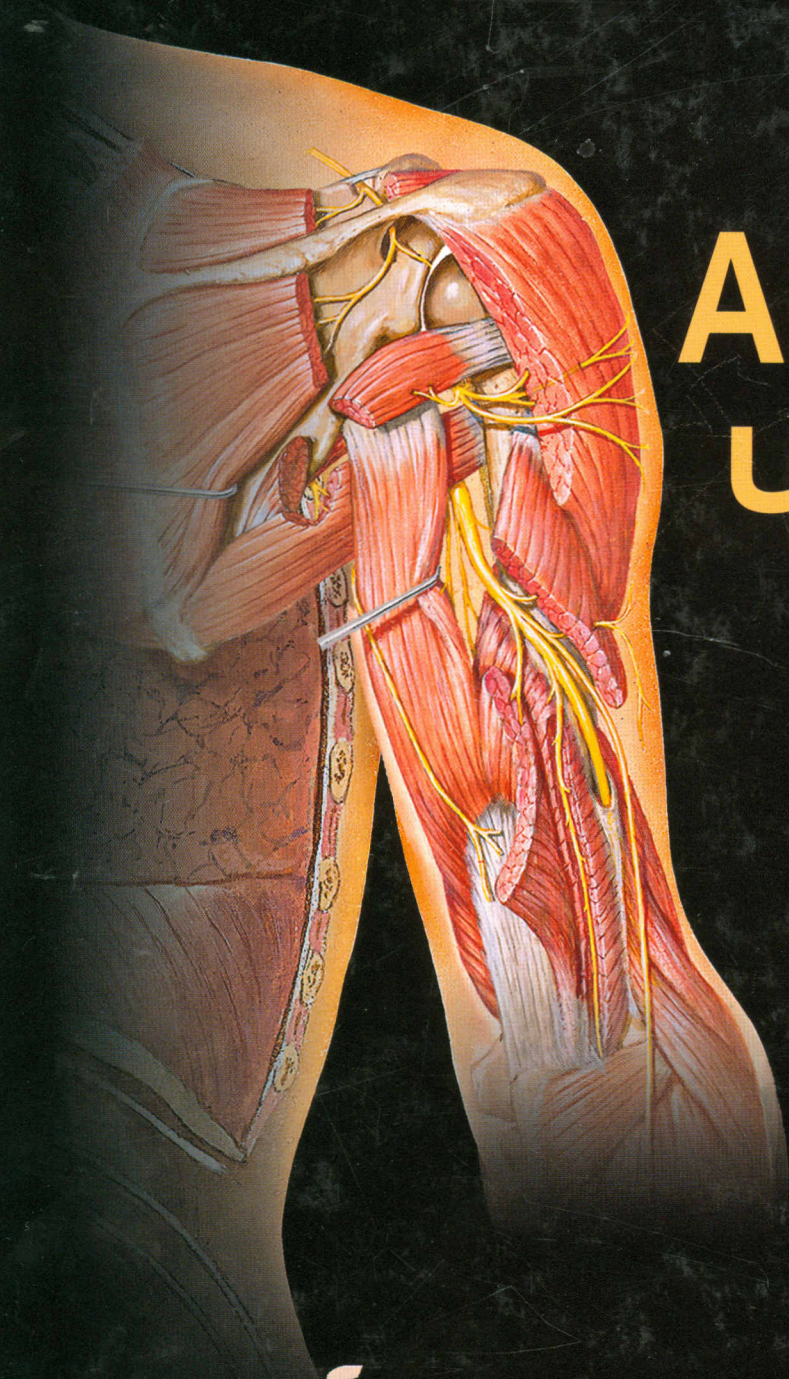


ФРЭНК НЕТТЕР

АТЛАС

# АНАТОМИИ ЧЕЛОВЕКА

4-е издание



*F. Netter*  
M.D.

# Оглавление

## Раздел 1 ГОЛОВА И ШЕЯ

Топографическая анатомия	Рис.	1
Кости и связки	Рис.	2–22
Поверхность лица	Рис.	23–26
Шея	Рис.	27–35
Область носа	Рис.	35–50
Область рта	Рис.	51–62
Глотка	Рис.	63–73
Щитовидная железа и гортань	Рис.	74–80
Содержимое глазницы	Рис.	81–91
Ухо	Рис.	92–98
Мозг и оболочки мозга	Рис.	99–115
Нервы головы и шеи	Рис.	116–135
Сосуды мозга	Рис.	136–148
Томограммы головы и шеи	Рис.	149–151

## Раздел 2 СПИНА И ПОЗВОНОЧНЫЙ СТОЛБ

Топографическая анатомия	Рис.	152
Кости и связки	Рис.	153–159
Спинальный мозг	Рис.	160–173
Мышцы и нервы	Рис.	174–180

## Раздел 3 ГРУДНАЯ КЛЕТКА

Топографическая анатомия	Рис.	181
Молочная железа	Рис.	182–184
Стенка тела	Рис.	185–195
Лёгкие	Рис.	196–210
Сердце	Рис.	211–229
Средостение	Рис.	230–241
Томограммы грудной клетки	Рис.	242
Поперечные срезы грудной клетки	Рис.	243–246

## Раздел 4 ЖИВОТ

Топографическая анатомия	Рис.	247
Стенки тела	Рис.	248–267
Брюшная полость	Рис.	268–274
Внутренние органы (кишечник)	Рис.	275–285
Внутренние органы (другие органы)	Рис.	286–299
Кровоснабжение внутренних органов	Рис.	300–317
Иннервация внутренних органов	Рис.	318–328
Почки и надпочечники	Рис.	329–347
Срезы живота	Рис.	348–349
Томограммы живота	Рис.	350

## Раздел 5

### ТАЗ И ПРОМЕЖНОСТЬ

Топографическая анатомия	Рис.	351
Кости и связки	Рис.	352–355
Дно полости таза	Рис.	356–364
Мочевой пузырь	Рис.	365–368
Матка, влагалище и поддерживающие структуры	Рис.	369–375
Поперечные срезы таза и промежности	Рис.	376
Женские промежность и половые органы	Рис.	377–379
Мужские промежность и половые органы	Рис.	380–387
Гомологи половых органов	Рис.	388–389
Яички, придаток яичка и семявыносящий проток	Рис.	390
Прямая кишка	Рис.	391–396
Томограммы таза и промежности	Рис.	397
Кровоснабжение таза и промежности	Рис.	398–408
Иннервация таза и промежности	Рис.	409–417

## Раздел 6

### ВЕРХНЯЯ КОНЕЧНОСТЬ

Топографическая анатомия	Рис.	418
Пояс верхних конечностей	Рис.	419–430
Плечо	Рис.	431–435
Предплечье и локтевой сустав	Рис.	436–451
Кисть	Рис.	452–471
Кровоснабжение и иннервация	Рис.	472–483
Томограммы верхней конечности	Рис.	484

## Раздел 7

### НИЖНЯЯ КОНЕЧНОСТЬ

Топографическая анатомия	Рис.	485
Таз и бедро	Рис.	486–505
Колено	Рис.	506–512
Голень	Рис.	513–522
Голеностопный сустав и стопа	Рис.	523–537
Кровоснабжение и иннервация	Рис.	538–546
Томограммы верхней конечности	Рис.	547

## Раздел 8

### ПОПЕРЕЧНЫЕ СРЕЗЫ

Обзор поперечных срезов	Рис.	548
Список литературы		
Предметный указатель		