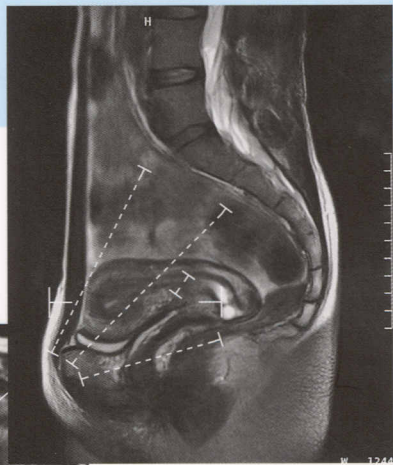
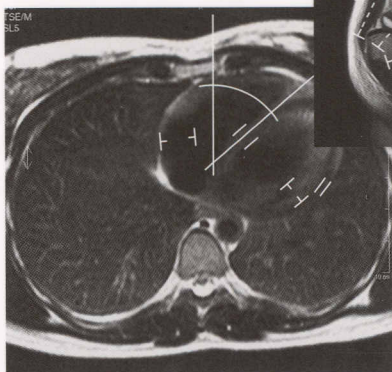


016.043
M47

Норма при КТ- и МРТ-исследованиях

Торстен Б. Мёллер
Эмиль Райф



Содержание

Предисловие	8
Компьютерная томография	9
КТ: голова и шея	11
Головной мозг	11
Гипофиз	18
Каменистая часть пирамид височных костей	21
Глазницы	25
Околоносовые пазухи	30
Мягкие ткани шеи	34
КТ: грудная клетка	39
Органы грудной клетки	39
КТ: живот	44
Органы брюшной полости	44
Печень	52
Поджелудочная железа	58
Почки	64
Надпочечники	69
Женский таз	73
Мужской таз	76
КТ: позвоночник	80
Шейный отдел позвоночника	80
Грудной отдел позвоночника	84
Поясничный отдел позвоночника	88
Магнитно-резонансная томография	93
МРТ: голова и шея	95
Головной мозг	95
Гипофиз	103
Внутренний слуховой проход, каменистая часть пирамид височных костей	108
Глазницы	112
Околоносовые пазухи	116
Мягкие ткани шеи	120
МРТ: грудная клетка	126
Органы грудной клетки	126
Молочная железа	133

МРТ: живот	136
Органы брюшной полости	136
Печень	142
Почки	148
Надпочечники	153
Женский таз	158
Мужской таз	163
Яички	167
МРТ: позвоночник	170
Шейный отдел позвоночника	170
Грудной отдел позвоночника	176
Поясничный отдел позвоночника	180
Крестцово-подвздошные суставы	186
МРТ: суставы	191
Височно-нижнечелюстной сустав	191
Плечевой сустав	194
Локтевой сустав	199
Лучезапястный сустав	203
Тазобедренный сустав	208
Коленный сустав	212
Голеностопный и подтаранный суставы	219
МРТ: специальные методики обследования	225
Артерии головного мозга	225
Вены головного мозга	228
Артерии почек	231
Артерии таза и нижних конечностей	235
МР-холангиопанкреатография (МРХПГ)	239
Артерии шеи	242
Литература	245
Алфавитный указатель	248