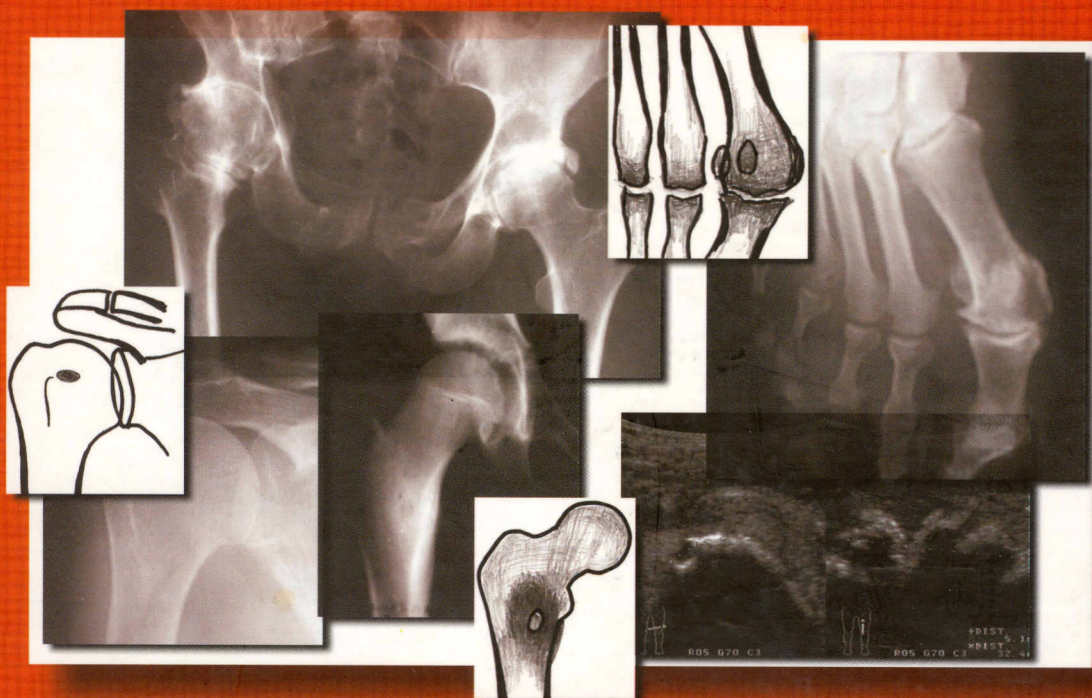


616.073.37
С 30

А.Н. Семизоров
С.В. Романов

Рентгенологическое и ультразвуковое исследование при заболеваниях суставов

Издание 3-е, переработанное и дополненное



ВИДАР

Оглавление

Введение	4
Глава 1. Основы рентгенологической диагностики костно-суставного аппарата	6
<i>Изменения опорно-двигательного аппарата, выявляемые на рентгенограммах • Структурные изменения костной ткани • Рентгенологические типы локальных структурных изменений костной ткани • Периостальные реакции • Рентгенологические изменения мягких тканей • Изменения в суставах в рентгеновском изображении • Схема описания рентгенограмм суставов</i>	
Глава 2. Нормальная рентгеноанатомия крупных суставов	24
<i>Плечевой сустав • Локтевой сустав • Лучезапястный сустав • Тазобедренный сустав • Коленный сустав • Голеностопный сустав</i>	
Глава 3. Основы ультразвуковой диагностики заболеваний суставов (совместно с В.А. Ласкиной)	41
<i>Методика исследования • Схема описания эхограмм суставов • Ультразвуковая характеристика нормального тазобедренного сустава</i>	
Глава 4. Дегенеративно-дистрофические процессы в суставах	47
<i>Деформирующий артроз • Кистовидная перестройка • Асептический некроз • Остеохондропатии</i>	
Глава 5. Воспалительные процессы в суставах	82
<i>Дифференциальная диагностика инфекционного неспецифического полиартрита и первично-деформирующего артроза • Рентгенодиагностика туберкулеза суставов</i>	
Глава 6. Опухоли суставов	103
<i>Схема описания опухолей • Опухоли из мягких тканей • Доброкачественные опухоли костей • Злокачественные опухоли суставных концов костей • Метастазы в суставные концы костей • Опухолоподобные заболевания костей</i>	
Глава 7. Нарушения развития	142
<i>Врожденный вывих бедра • Дисплазия шейки бедренной кости (coxa vara) • Болезнь Эрлахера-Блаунта (tibia vara) • Деформация Маделунга • Эпифизарные дисплазии • Множественные костно-хрящевые экзостозы • Болезнь Оллье (дисхондроплазия) • Мраморная болезнь, остеопойкилия, мелорейотоз • Хондродистрофия • Несовременный остеогенез (врожденная ломкость костей)</i>	
Глава 8. Изменения в суставах при других заболеваниях	171
<i>Подагра • Артритопатия • Гемофилии • Пигментный виллонодулярный синовит • Хондроматоз и остеохондроматоз • Рахит и рахитоподобные заболевания • Абсцесс Броди (первично-хронический гематогенный остеомиелит) • Изменения окружающих мягких тканей</i>	
Список литературы	209