


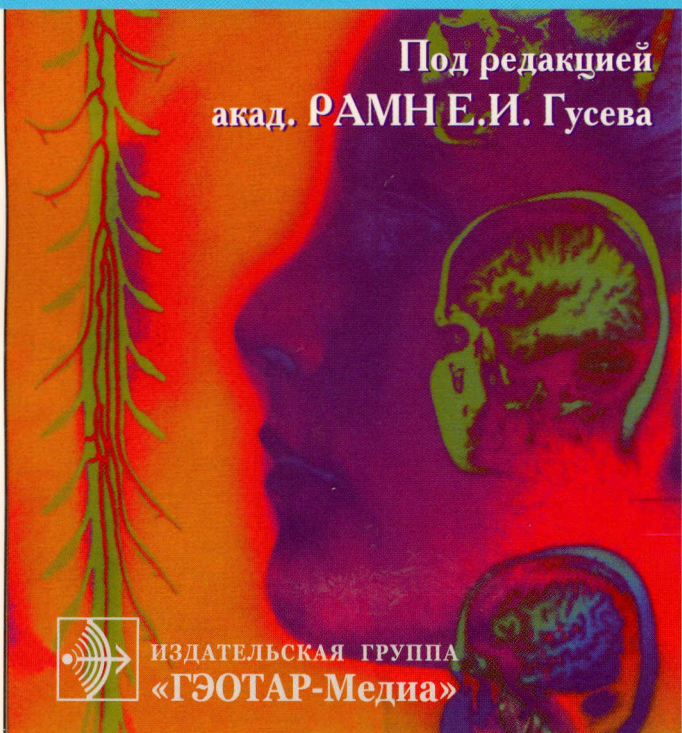
616.8-07

№ 36



С.А. Цементис

Дифференциальная диагностика в неврологии и нейрохирургии



Под редакцией
акад. РАМН Е.И. Гусева



ИЗДАТЕЛЬСКАЯ ГРУППА
«ГЭОТАР-Медиа»

Содержание

| | |
|--|-----------|
| Предисловие к изданию на русском языке | 14 |
| Предисловие от автора | 15 |
| Список сокращений | 16 |
| Эпидемиологические сведения о нервных болезнях | 17 |
| Распространенность нервных болезней | 17 |
| Частота наиболее распространенных нервных болезней | 18 |
| Заболевания, проявляющиеся эпилепсией, и риск возникновения эпилепсии в зависимости от возраста | 19 |
| Частота опухолей головного мозга | 19 |
| Эпидемиология повреждений спинного мозга | 20 |
| Частота | 20 |
| Распространенность повреждений спинного мозга | 21 |
| Распределение пострадавших по возрасту | 21 |
| Частота повреждений спинного мозга среди различных этнических групп населения | 22 |
| Распределение пострадавших в зависимости от механизма травмы | 22 |
| Сопутствующие повреждения | 22 |
| Уровень повреждения спинного мозга (при выписке из больницы) | 23 |
| Нейрорадиология | 24 |
| Солитарные рентгенологические дефекты черепа без склеротического пояска у взрослых | 24 |
| Солитарные рентгенологические дефекты черепа без склеротического пояска у детей | 25 |
| Солитарные рентгенологические дефекты черепа со склеротическим пояском | 26 |
| Множественные рентгенологические дефекты черепа | 27 |
| Локальное повышение плотности костей свода черепа или гиперостоз | 28 |
| Заболевания, сопровождающиеся поражением височной кости | 29 |
| Деструктивные изменения (очаги просветления с неровными границами) | 29 |
| Очаги эрозии кости с четкими границами без пояска склероза | 32 |
| Краниовертебральная патология | 35 |
| Врожденные краниовертебральные аномалии | 35 |
| Приобретенные деформации | 37 |

| | |
|--|-----|
| Острая слабость проксимальных и дистальных мышц | 81 |
| Чувствительные и вегетативные нарушения | 81 |
| Атаксия | 82 |
| Острая гемиплегия | 83 |
| Прогрессирующая гемиплегия | 84 |
| Острая моноплегия | 84 |
| Агенезия мозолистого тела | 85 |
| Макроцефалия | 86 |
| Одностороннее увеличение черепа | 86 |
| Поражение черепных нервов | 87 |
| Аносмия | 87 |
| Невропатия глазодвигательного нерва (III пара черепных нервов) | 88 |
| Невропатия блокового нерва (IV пара черепных нервов) | 89 |
| Невропатия тройничного нерва (V пара черепных нервов) | 90 |
| Невропатия отводящего нерва (VI пара черепных нервов) | 92 |
| Невропатия лицевого нерва (VII пара черепных нервов) | 94 |
| Невропатия языкоглоточного, блуждающего и добавочного нервов (IX, X и XI пары черепных нервов) | 96 |
| Невропатия подъязычного нерва (XII пара черепных нервов) | 98 |
| Сочетанная невропатия черепных нервов | 99 |
| Нейроофтальмология | 102 |
| Причины синдрома Горнера | 102 |
| Синдромы, проявляющиеся поражением зрачков | 103 |
| Синдром Аргайла Робертсона | 103 |
| Синдром Горнера | 104 |
| Синдром пупиллотонии (синдром Холмса—Эйди) | 105 |
| Нарушение афферентной иннервации зрачка, или синдром Маркуса Гунна | 106 |
| Посттравматический мидриаз, или иридоплегия | 106 |
| Гиппус | 106 |
| Одностороннее расширение зрачка (мидриаз) | 107 |
| Двустороннее расширение зрачка (мидриаз) | 107 |
| Одностороннее сужение зрачка (миоз) | 108 |
| Двустороннее сужение зрачка (миоз) | 108 |
| Диплопия | 109 |
| Монокулярная диплопия | 109 |
| Бинокулярная диплопия | 109 |
| Вертикальная бинокулярная диплопия | 111 |
| Горизонтальная бинокулярная диплопия | 111 |
| Птоз | 112 |
| Острая офтальмоплегия | 113 |

| | |
|---|-----|
| Межъядерная офтальмоплегия | 114 |
| Паралич зрения в вертикальном направлении | 115 |
| Внезапная монокулярная слепота | 116 |
| Бинокулярная внезапная слепота | 117 |
| Медленно прогрессирующая потеря зрения | 118 |
| Преходящая монокулярная слепота | 119 |
| Преходящая слепота | 121 |
| Отек диска зрительного нерва | 124 |
| Увеличение толщины зрительного нерва | 126 |
| Интракраниальные опухоли | 129 |
| Опухоли полушария мозга | 129 |
| Интравентрикулярные опухоли | 129 |
| Шишковидное тело | 131 |
| Опухоли мостомозжечкового угла | 133 |
| Опухоли внутреннего слухового прохода | 135 |
| Опухоли большого затылочного отверстия | 136 |
| Опухоли основания черепа | 140 |
| Поражение хориоидного сплетения | 147 |
| Глиоматоз мозга | 148 |
| Синдром Толосы—Ханта | 148 |
| Рецидивы злокачественных глиом | 149 |
| Врожденные кисты и другие аномалии развития задней черепной ямки | 149 |
| Опухоли задней черепной ямки | 151 |
| Опухоли и опухолеподобные поражения, накапливающие контрастное вещество, у детей и молодых пациентов | 152 |
| Кровоизлияние в опухоль | 152 |
| Метастазы в головной мозг | 154 |
| Метастазы в субарахноидальное пространство | 156 |
| Гиперпролактинемия | 158 |
| Демиелинизирующие заболевания и атрофия мозга | 159 |
| Мультифокальное поражение белого вещества | 159 |
| Заболевания, напоминающие рассеянный склероз | 160 |
| Атрофия мозжечка | 163 |
| Атрофия головного мозга | 163 |
| Деменция | 164 |
| Дифференциальная диагностика | 165 |
| Сосудистые заболевания головного мозга | 167 |
| Инфаркт мозга у лиц молодого возраста | 167 |
| Причины инфаркта мозга у лиц молодого возраста | 169 |
| Факторы риска инсульта | 170 |
| Наиболее распространенные заболевания сердца, приводящие к инфаркту мозга | 174 |

| | |
|--|-----|
| Транзиторные ишемические атаки | 177 |
| Частота | 177 |
| Дифференциальная диагностика | 177 |
| Сосудистые шумы над областью шеи | 178 |
| Церебральный артериит | 178 |
| Инсульт | 179 |
| Дифференциальная диагностика инфаркта мозга и объемного образования (опухоль, абсцесс) | 180 |
| Клиническая классификация субарахноидального кровоизлияния | 181 |
| Церебральный сольтеряющий синдром и синдром гипер- секреции АДГ после субарахноидального кровоизлияния | 183 |
| Синдром гиперсекреции АДГ | 183 |
| Синдромы ишемии мозга | 184 |
| Синдромы поражения сосудов ствола мозга | 186 |
| Средний мозг | 186 |
| Мост | 187 |
| Продолговатый мозг | 189 |
| Дифференциальная диагностика при сосудистых поражениях мозга | 196 |
| Факторы и заболевания, предрасполагающие к тромбозу вен мозга и синусов твердой мозговой оболочки | 198 |
| Венозный тромбоз | 198 |
| Спонтанное кровоизлияние в мозг | 200 |
| Рецидив инсульта у больных, находящихся на профилактической терапии | 202 |
| Поражения спинного мозга | 204 |
| Синдром неудачной операции на позвоночнике | 204 |
| Диффузное утолщение нервных корешков | 205 |
| Дифференциальная диагностика рубцов и фрагментов не полностью удаленных межпозвоночных дисков | 205 |
| Множественные операции на поясничном отделе позвоночника (синдром неудачной операции на позвоночнике) | 206 |
| Причины синдрома неудачных операций на позвоночнике ... | 207 |
| Дифференциальная диагностика | 207 |
| Боль в пояснице | 212 |
| Острая и подострая боль в пояснице | 212 |
| Хроническая боль в пояснице | 215 |
| Дифференциальная диагностика боли в ногах, сопровождающейся перемежающейся хромотой | 216 |
| Дифференциальная диагностика боли в тазобедренном суставе и тазовой боли у молодых пациентов и спортсменов | 220 |

| | |
|--|-----|
| Боль в грудном отделе позвоночника | 224 |
| Радикулопатия нижних конечностей | 227 |
| Поражение спинного мозга | 228 |
| Синдром поражения поперечника спинного мозга | 228 |
| Синдром поражения половины поперечника спинного мозга (синдром Броун—Секара) | 229 |
| Синдром интрамедуллярного поражения спинного мозга | 235 |
| Синдром поражения задних и боковых канатиков | 235 |
| Синдром поражения задних канатиков | 236 |
| Синдром поражения переднего рога | 236 |
| Синдром сочетанного поражения переднего рога и пирамидных путей | 236 |
| Сосудистые синдромы | 237 |
| Объемные образования в области конского хвоста | 238 |
| Дифференциальная диагностика синдромов конского хвоста и мозгового конуса | 239 |
| Дифференциальная диагностика экстрамедуллярных и интрамедуллярных опухолей спинного мозга | 240 |
| Шейная спондилогенная миелопатия | 241 |
| Гематома спинного мозга | 242 |
| Компрессия спинного мозга | 243 |
| Эпидуральная компрессия спинного мозга | 245 |
| Интрамедуллярные опухоли | 246 |
| Лептоменингеальные метастазы | 246 |
| Лучевая миелопатия | 246 |
| Поперечная и восходящая миелопатия | 247 |
| Эпидуральная гематома | 248 |
| Эпидуральный абсцесс | 248 |
| Грыжа межпозвоночного диска | 249 |
| Спинальные кисты у детей | 249 |
| Спинальные интрадуральные кисты | 249 |
| Спинальные экстрадуральные кисты | 251 |
| Миелопатия у онкологических больных | 253 |
| Протрузия межпозвоночного диска | 253 |
| Поражение корешков спинномозговых нервов | 254 |
| Отвисание стопы | 255 |
| Дифференциальная диагностика поражений поясничных корешков и тазобедренного сустава | 257 |
| Дифференциальная диагностика наиболее распространенных радикулопатий | 257 |
| Ишиалгия | 259 |
| Ювенильный идиопатический сколиоз | 261 |

| | |
|---|-----|
| Дифференциальная диагностика цервикцефалгического синдрома, мигрени и болезни Меньера | 261 |
| Дифференциальная диагностика спастичности и ригидности ... | 262 |
| Поражение периферических нервов | 263 |
| Синдром запястного канала | 263 |
| Причины синдрома запястного канала | 263 |
| Дифференциальная диагностика | 264 |
| Невропатия локтевого нерва | 267 |
| Компрессия локтевого нерва на уровне локтевого сустава (кубитальный туннельный синдром) | 267 |
| Дифференциальная диагностика | 268 |
| Невропатия лучевого нерва | 269 |
| Компрессия лучевого нерва в подмышечной впадине | 270 |
| Компрессия лучевого нерва на плече | 270 |
| Компрессия лучевого нерва на уровне локтевого сустава ... | 271 |
| Поражение лучевого нерва на уровне запястья | 272 |
| Дифференциальная диагностика невропатии лучевого нерва | 272 |
| Парестетическая мералгия, или синдром Бернхарда—Рота (<i>meralgia paresthetica</i>) | 273 |
| Невропатия бедренного нерва | 274 |
| Невропатия малоберцового нерва | 274 |
| Синдром тарзального канала | 275 |
| Передний тарзальный синдром (невропатия глубокого малоберцового нерва) | 275 |
| Задний тарзальный синдром | 275 |
| Невропатия четвертого подошвенного пальцевого нерва (метатарзальная невралгия Мортонa) | 275 |
| Диффузное поражение нервной системы | 276 |
| Двигательные нарушения | 280 |
| Хорея | 280 |
| Дистония | 280 |
| Блефароспазм | 281 |
| Кривошея | 281 |
| Паркинсонизм (гипокинетические двигательные нарушения) | 282 |
| Классификация паркинсонизма | 282 |
| Дифференциальная диагностика паркинсонизма | 283 |
| Прогрессирующий надъядерный паралич | 283 |
| Мультисистемная атрофия | 284 |
| Кортикобазальная дегенерация | 286 |
| Болезнь диффузных телец Леви | 287 |

| | |
|---|------------|
| Комплекс паркинсонизм—деменция—боковой амиотрофический склероз (болезнь острова Гуам) | 288 |
| Цервикальная дистония | 288 |
| Миоклония | 289 |
| Хорея | 290 |
| Тики | 291 |
| Тремор | 292 |
| Заболевания, проявляющиеся блефароспазмом | 293 |
| Нарушение походки | 294 |
| Нервные болезни, вызывающие нарушение походки | 294 |
| Типы походки | 297 |
| Травма нервной системы | 302 |
| Шкала комы Глазго | 302 |
| Шкала комы, используемая в детской практике | 302 |
| Пациент, находящийся в бессознательном состоянии | 303 |
| Метаболическая и психогенная кома | 305 |
| Метаболическая и анатомическая кома | 305 |
| Кома при метаболических нарушениях | 306 |
| Анатомическая кома | 306 |
| Состояния, сходные с комой | 307 |
| Шкала оценки тяжести травмы мозга | 311 |
| Нарушение дыхания у больных в коме | 312 |
| Зрачки у больных в коме | 313 |
| Спонтанные движения глазных яблок у больных в коме | 314 |
| Патологические двигательные реакции у больных в коме | 315 |
| Инфекции ЦНС | 317 |
| Бактериальная инфекция | 317 |
| Вирусная инфекция | 318 |
| РНК-содержащие вирусы | 318 |
| ДНК-содержащие вирусы | 319 |
| Медленные вирусные инфекции | 321 |
| Вирус иммунодефицита человека | 322 |
| Грибковая инфекция | 323 |
| Риккетсиоз и паразитарные инвазии ЦНС | 324 |
| Простейшие | 324 |
| Цестоды, или ленточные черви | 326 |
| Нематодозы | 327 |
| Трематодозы | 328 |
| Пятнистая лихорадка Скалистых гор | 328 |
| Болезнь кошачьих царапин | 328 |
| Нейроинфекции у больных СПИДом | 329 |
| Острый бактериальный менингит | 329 |

| | |
|--|-----|
| Наиболее часто выявляемые возбудители у больных разных возрастных групп | 329 |
| Наиболее часто выявляемые возбудители менингита у больных с предрасполагающими факторами | 330 |
| Хронический менингит | 333 |
| Рецидивирующий менингит | 335 |
| Факторы, предрасполагающие к развитию хронического рецидивирующего менингита | 336 |
| Менингит, вызванный смешанной инфекцией (предрасполагающие факторы) | 336 |
| Спинальный эпидуральный бактериальный абсцесс | 337 |
| Неврологические осложнения менингита | 337 |
| Острые осложнения | 337 |
| Отсроченные осложнения менингита | 338 |
| Поздние осложнения | 339 |
| Боль | 340 |
| Миофасциальная боль | 340 |
| Диагностические критерии | 340 |
| Сопутствующие поражения | 340 |
| Дифференциальная диагностика | 341 |
| Постгерпетическая невралгия | 341 |
| Атипичная лицевая боль | 341 |
| Головная боль | 342 |
| Лицевая и головная невралгическая боль | 345 |
| Головная боль. Классификация ВОЗ | 347 |
| Экстраспинальные поражения, проявляющиеся болью в спине и/или нижних конечностях (псевдоспинальная боль) | 352 |
| Боль в спине у детей и подростков | 356 |
| Боль в пояснице у беременных | 358 |
| Боль в спине у пожилых людей | 358 |
| Реабилитация при заболеваниях нервной системы | 360 |
| Оценка степени нетрудоспособности | 360 |
| Шкала оценки исхода заболеваний Глазго | 360 |
| Шкала оценки степени нетрудоспособности Ранкина | 360 |
| Индекс Бартела | 361 |
| Экспресс-метод исследования психического статуса | 362 |
| Нейropsихологическая оценка психического состояния и дифференциальная диагностика его нарушений | 364 |
| Шкала Карновского | 365 |
| Предметный указатель | 367 |