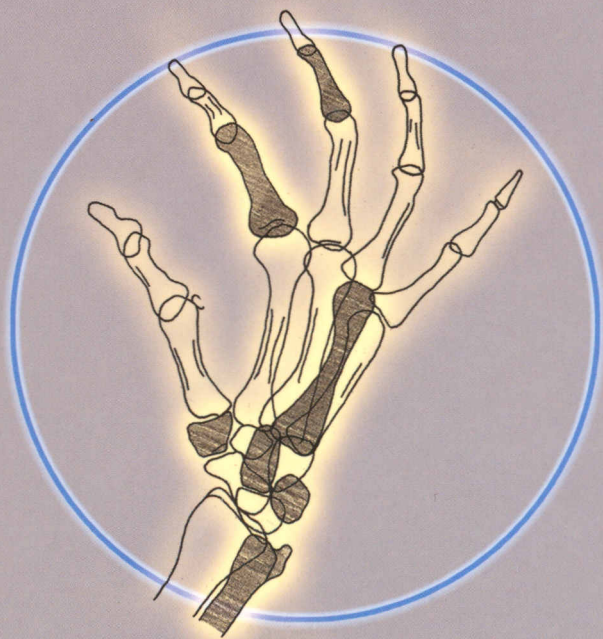


616.073(084)
М47

ЛЯДНАЯ МЕДИЦИНА

Т. Б. Мёллер, Э. Райф

КАРМАННЫЙ АТЛАС РЕНТГЕНОЛОГИЧЕСКОЙ АНАТОМИИ



БИНОМ

Изображения скелета	1	Шейный отдел	
Череп	2	позвоночника: косая проекция	47
Череп: прямая передняя проекция	3	Грудной отдел	
Череп: боковая проекция	5	позвоночника: прямая передняя проекция	49
Череп: задняя проекция (по Towne)	7	Грудной отдел	
Околоносовые пазухи: проекция по Waters	9	позвоночника: боковая проекция	51
Околоносовые пазухи: лобно-затылочная проекция	11	Поясничный отдел	
Глазницы: прямая передняя проекция	13	позвоночника: прямая передняя проекция	53
Глазница: проекция по Rhese	15	Поясничный отдел	
Верхняя челюсть	17	позвоночника: боковая проекция	55
Ветвь нижней челюсти	19	Поясничный отдел	
Нижняя челюсть: проекция по Clementschitsch	21	позвоночника: косая проекция	57
Пантомограмма челюсти и лицевых костей	23	Таз взрослого человека: прямая передняя проекция	59
Череп: боковая проекция носа	24	Таз ребенка: прямая передняя проекция	61
Скуловая дуга	25	Таз: проекция входа	63
Основание черепа	27	Таз: проекция по Guthmann	65
Каменистый гребень: проекция по Altschul	29	Таз: проекция крыла подвздошной кости	67
Пирамида височной кости: проекция по Schuller	31	Таз: проекция запирающего отверстия	69
Пирамида височной кости: проекции по Stenvers	33	Крестцово-подвздошное сочленение: передняя косая проекция	71
Пирамида височной кости: проекция по Mayer	35	Крестец: прямая передняя проекция	73
Турецкое седло: боковая проекция	37	Крестец: боковая проекция	75
Турецкое седло: прямая передняя проекция	39	Копчик: прямая передняя проекция	77
Позвоночник	40	Копчик: боковая проекция	79
Позвоночник: обзорный снимок в прямой передней проекции	41	Верхние конечности	80
Шейный отдел позвоночника: прямая передняя проекция	43	Кости гемиторакса	81
Шейный отдел позвоночника: боковая проекция	45	Грудина: прямая передняя проекция	83
		Грудина: боковая проекция	85
		Проекция обоих плеч с нагрузкой	87

Ключица: прямая передняя проекция	89	Нижние конечности	140
Ключица: косая проекция	91	Обзорный снимок ног в прямой передней проекции	141
Акромиально-ключичный сустав	93	Тазобедренный сустав: прямая передняя проекция	143
Лопатка: прямая передняя проекция	95	Тазобедренный сустав: проекция по Lauenstein	145
Лопатка: боковая проекция	97	Головка бедренной кости: тангенциальная проекция (Schneider I)	147
Плечевой сустав: прямая передняя проекция	99	Головка бедренной кости: тангенциальная проекция (Schneider II)	149
Плечевой сустав: прямая передняя проекция при отведении	101	Тазобедренный сустав: аксиальная проекция	151
Плечевой сустав: аксиальная проекция	103	Бедро: прямая передняя проекция	153
Плечевой сустав: тангенциальная проекция	105	Бедро: боковая проекция	155
Плечевой сустав: загрудинная проекция	107	Коленный сустав: прямая передняя проекция	157
Плечо: прямая передняя проекция	109	Коленный сустав: боковая проекция	159
Плечо: боковая проекция	111	Коленный сустав: туннельный снимок по Frik	161
Локтевой сустав: прямая передняя проекция	113	Надколенник: угловые проекция	163
Локтевой сустав: боковая проекция	115	Голень: прямая передняя проекция	165
Локтевой сустав: аксиальная проекция	117	Голень: боковая проекция	167
Лучевая кость: косая проекция	119	Голеностопный сустав: прямая передняя проекция	169
Предплечье: прямая передняя проекция	121	Голеностопный сустав: боковая проекция	171
Предплечье: боковая проекция	123	Стопа: прямая передняя проекция	173
Кисть: прямая передняя проекция	125	Стопа: боковая проекция	175
Кисть: косая проекция	127	Пяточная кость: боковая проекция	177
Запястье: прямая передняя проекция	129	Пяточная кость: тангенциальная проекция	179
Запястье: боковая проекция	131	Плюсневые кости: прямая передняя проекция	181
Канал запястья	133		
Проекция ладьевидной кости	135		
Специальная проекция гороховидной кости	137		
Палец в двух проекциях	139		

Плюсневые кости: косая проекция	183	Томограммы	216
Передний отдел стопы: прямая передняя проекция	185	Ворота легких: томограмма в прямой передней проекции	217
Передний отдел стопы: косая проекция	187	Ворота правого легкого: боковая томограмма	219
Большой палец стопы: прямая передняя и боковая проекции	189	Крестцово-подвздошное сочленение: томограмма	221
Анатомия различных прямых рентгенограмм	191	Контрастные исследования	223
Рентгеновские снимки	192	Желудочно-кишечный тракт	224
Грудная клетка: рентгенограмма в прямой передней проекции	193	Гортаноглотка: прямая передняя проекция	225
Грудная клетка: прямая передняя проекция (сердце и крупные сосуды)	195	Гортаноглотка: боковая проекция	227
Грудная клетка: боковая проекция	197	Пищевод	229
Сегменты легкого	199	Пищевод и желудок	231
Грудная клетка: передняя косая проекция (правая половина)	201	Желудок	233
Грудная клетка: передняя косая проекция (левая половина)	203	Желудок и двенадцатиперстная кишка	235
Брюшная полость: обзорный снимок (в положении стоя)	205	Желудок и тонкий кишечник	237
Брюшная полость: обзорный снимок (в положении лежа)	207	Тонкий кишечник	239
Прицельные снимки	208	Илеоцекальная область: прицельная рентгенограмма	241
Краниокаудальная маммограмма	209	Толстый кишечник	243
Срединно-боковая маммограмма	211	Прямая кишка	245
Трахея: прицельный снимок в прямой передней проекции	213	Дефекография	247
Трахея: прицельный снимок в боковой проекции	215	Внутривенные контрастные исследования	248
		Внутривенная урограмма	249
		Внутривенная холецистохолангиограмма	251
		Артрография	252
		Запястье: артрограмма в прямой передней проекции	253
		Запястье: артрограмма в боковой проекции	255
		Плечевой сустав: артрограмма в прямой передней проекции	257

Плечевой сустав: артрограмма в косой проекции	259	Верхняя брыжеечная артерия: артериограмма (артериальная фаза)	293
Коленный сустав: артрограмма	261	Верхняя брыжеечная артерия: артериограмма (венозная фаза)	295
Голеностопный сустав: артрограмма	263	Почки: артериограмма (артериальная фаза)	297
Артериография	247	Почки: артериограмма (венозная фаза)	299
Внутренняя сонная артерия: прямая артериограмма (артериальная фаза)	265	Ангиограмма тазовой аорты	301
Внутренняя сонная артерия: боковая артериограмма (артериальная фаза)	267	Бедро: ангиограмма	303
Внутренняя сонная артерия: прямая артериограмма (венозная фаза)	269	Колено: ангиограмма	305
Внутренняя сонная артерия: боковая артериограмма (венозная фаза)	271	Голень: ангиограмма	307
Позвоночная артерия: прямая артериограмма (артериальная фаза)	273	Голеностопный сустав и стопа: ангиограмма	309
Позвоночная артерия: боковая артериограмма (артериальная фаза)	275	Венография	310
Позвоночная артерия: прямая передняя артериограмма (венозная фаза)	277	Верхняя полая вена: прямая передняя венограмма	311
Позвоночная артерия: боковая артериограмма (венозная фаза)	279	Нижняя полая вена: прямая передняя венограмма	313
Сосуды шеи: прямая передняя ангиограмма	281	Нижняя полая вена: боковая венограмма	315
Дуга аорты: прямая передняя ангиограмма	283	Подмышечная ямка: венограмма	317
Легкие: артериограмма (артериальная фаза)	285	Предплечье: венограмма	319
Легкие: прямая передняя артериограмма (венозная фаза)	287	Нижняя конечность: венограмма	321
Чревный ствол: ангиограмма (артериальная фаза)	289	Специальные исследования	323
Чревный ствол: ангиограмма (венозная фаза)	291	Специальные исследования	324
		Грудной отдел позвоночника: прямая передняя миелография	325
		Грудной отдел позвоночника: боковая миелография	327
		Поясничной отдел позвоночника: прямая передняя миелография	329
		Поясничной отдел позвоночника: боковая миелография	331

Х Содержание

Поясничный отдел позвоночника: косая миелография	333	Левая бронхограмма в боковой проекции	343
Прямая передняя двухсторонняя лимфангиограмма (канальная фаза)	335	Сиалограмма околоушной слюнной железы в боковой проекции	345
Косая двухсторонняя лимфангиограмма (канальная фаза)	337	Сиалограмма околоушной слюнной железы в прямой передней проекции	347
Прямая передняя двухсторонняя лимфангиограмма (узловая фаза)	339	Гистеросальпингограмма	349
Левая бронхограмма в прямой передней проекции	341	Галактограмма	351
		Эндоскопическая ретроградная холангиопанкреатография (ЭРХПГ)	353
		Предметный указатель	354