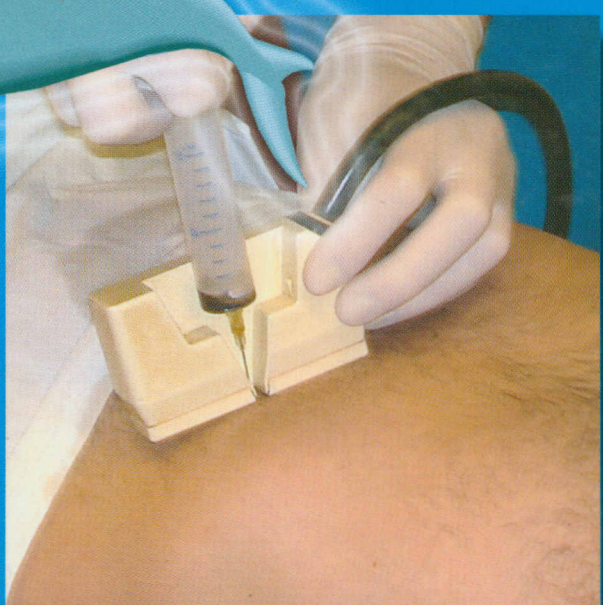
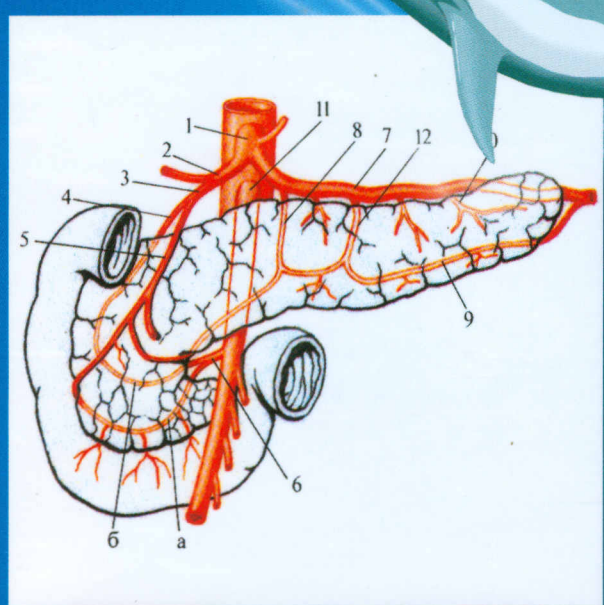
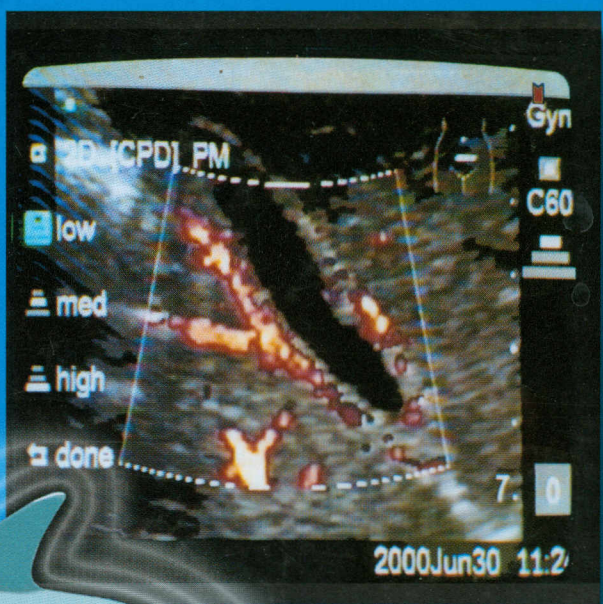
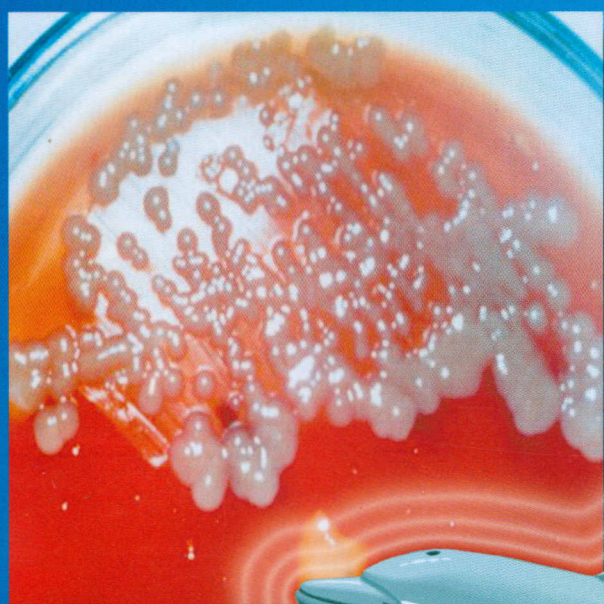

А.В.Борсуков, А.В.Мамошин

Под общей редакцией В.Г.Плешкова



МАЛОИНВАЗИВНЫЕ ВМЕШАТЕЛЬСТВА ПОД УЛЬТРАЗВУКОВЫМ КОНТРОЛЕМ ПРИ ЗАБОЛЕВАНИЯХ ЖЕЛЧНОГО ПУЗЫРЯ И ПОДЖЕЛУДОЧНОЙ ЖЕЛЕЗЫ

ПРАКТИЧЕСКОЕ РУКОВОДСТВО

для последипломной профессиональной подготовки врачей

Содержание

Глава 1. Стандартизированные подходы к оценке ультразвуковой семиотики поджелудочной железы и желчевыводящих путей: современное состояние проблемы	5
1.1. Ультразвуковая картина неизменной поджелудочной железы	5
1.2. Ультразвуковая картина острого панкреатита	8
1.3. Ультразвуковая картина очагового поражения поджелудочной железы	28
1.4. Ультразвуковая картина желчевыводящей системы в норме	31
1.5. Ультразвуковая картина неопухолевых заболеваний желчевыводящей системы	33
1.6. Ультразвуковая картина очагового поражения желчевыводящих протоков	38
Литература	40
Глава 2. Инструментарий и методики: основные требования	47
2.1. Инструментарий для проведения малоинвазивных вмешательств под ультразвуковым контролем	47
2.2. Общие показания и противопоказания к применению малоинвазивных манипуляций под УЗ-контролем при заболеваниях органов панкреатобилиарной зоны	49
2.3. Методика проведения чрескожных пункций при заболеваниях поджелудочной железы и желчного пузыря	50
2.4. Метод пункционно-аспирационной биопсии очаговых образований поджелудочной железы под ультразвуковым контролем	53
2.5. Метод тонкоигольной диагностической пункции зоны поджелудочной железы при подозрении на деструктивный панкреатит	56
2.6. Методика установки дренажей под ультразвуковым контролем	61
2.7. Техника перкутанного дренирования острого оментобурсита и кист поджелудочной железы под ультразвуковым контролем	64
2.8. Техника перкутанной микрохолецистостомии под ультразвуковым контролем	70
2.9. Техника перкутанной холангиостомии под ультразвуковым контролем	78
2.10. Техника выполнения перкутанного крупнокалиберного дренирования панкреатогенного абсцесса под УЗ-контролем	83
2.11. Техника выполнения перкутанного крупнокалиберного дренирования подпеченочного жидкостного образования под УЗ-контролем	91
2.12. Методика перкутанной манометрии давления в полости псевдокист поджелудочной железы (при участии Герасимова С.А., Овсянкина А.В.)	98
Литература	100
Глава 3. Клинические примеры (при участии Васильева П.Ю.)	103
3.1. Мультифокальная пункционно-аспирационная биопсия объемного образования поджелудочной железы	103
3.2. Тонкоигольная диагностическая пункция при остром деструктивном панкреатите	105
3.3. Перкутанное малокалиберное дренирование постнекротической кисты поджелудочной железы под УЗ-контролем	107
3.4. Перкутанная микрохолецистостомия при механической желтухе на фоне холедохолитиаза	109
3.5. Перкутанная микрохолецистостомия и холангиостомия при раке головки поджелудочной железы с прорастанием в двенадцатиперстную кишку и внепеченочные желчевыводящие пути	112
3.6. Перкутанное крупнокалиберное дренирование под УЗ-контролем при панкреатогенном абсцессе	114
3.7. Перкутанное крупнокалиберное дренирование под УЗ-контролем при подпеченочной билеме	119
Глава 4. Тесты	122