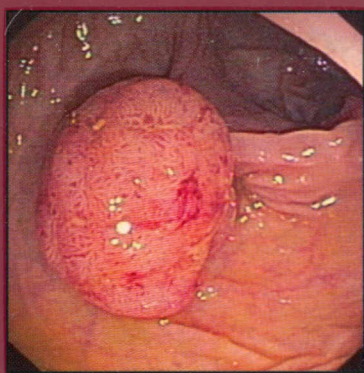
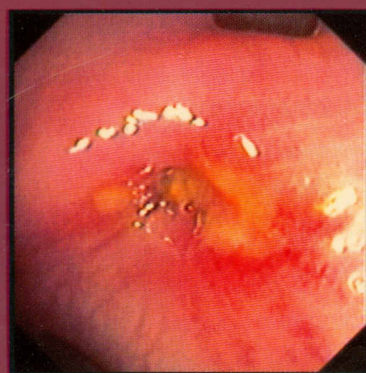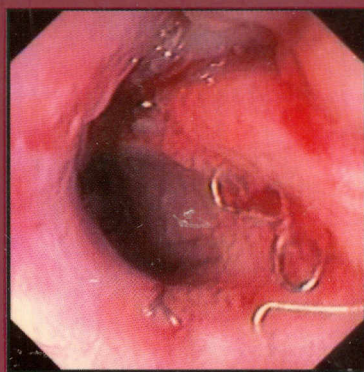
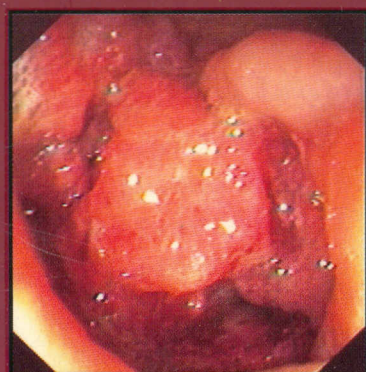


16.072.3(089)
769

Герхард Потт



Атлас колоноскопии

С руководством по профилактике
карцином толстой кишки



Руководство по профилактике карцином толстой кишки (см. главу 9.9 и 20.1–4)

1	Анатомия толстой кишки	1	6.2	Болезнь Крона	66
2	Техническое оснащение	6	6.3	Дифференциальная диагностика между неспецифическим язвенным колитом и болезнью Крона	70
2.1	Колоноскоп	6	6.4	Осложнения при неспецифическом язвенном колите и болезни Крона	74
2.2	Эндоскопические принадлежности	16	6.5	Ишемический колит	76
2.3	Источник света, коагулятор, насосы	18	6.6	Колит, вызванный приемом медикаментов, и псевдомембранозный колит	82
2.4	Лазеротерапия, лазерная коагуляция аргоном	20	6.7	Диверсионный колит	85
2.5	Системы мониторинга, лабораторные исследования	22	6.8	Инфекционный колит	86
2.6	Оборудование эндоскопического кабинета	23	7	Функциональные и дегенеративные изменения толстой кишки	92
2.7	Дезинфекция и профилактика инфицирования	23	7.1	Синдром раздраженного кишечника	92
2.8	Документация	23	7.2	Запоры	95
3	Контроль качества	26	7.3	Дивертикулез	98
3.1	Определение и история	26	7.4	Меланоз толстой кишки	100
3.2	Менеджмент качества	28	7.5	Лучевые повреждения	102
4	Разъяснительная беседа с пациентами	32	7.6	Возрастные изменения	104
5	Техника исследования	34	8	Полипы толстой кишки	106
5.1	Очищение толстой кишки	34	8.1	Ворсинчатые и трубчатые аденомы	106
5.2	Премедикация	36	8.2	Аденомы на широком основании	108
5.3	Антибиотикопрофилактика	37	8.3	Полипы без признаков неоплазии	110
5.4	Проведение колоноскопии	38	8.4	Сочетание аденомы и карциномы	112
5.5	Осложнения и их профилактика	44	8.5	Множественные полипы, полипоз толстой кишки	114
5.6	Особенности	46	9	Карцинома толстой кишки	120
5.7	Хромоколоноскопия	50	9.1	Карцинома толстой кишки, различные формы прогрессирования	120
6	Колит	52	9.2	Карцинома в аденоме	122
6.1	Неспецифический язвенный колит	54	9.3	Карцинома ободочной кишки, стеноз	124

VIII Оглавление

9.4	Дистальные карциномы прямой кишки	126	14.6	Колит при коллагенозах	160
9.5	Вторичные карциномы прямой кишки, периректально растущие карциномы	128	15	Язвы толстой кишки	164
9.6	Первичные карциномы толстой кишки, семейная встречаемость карцином толстой кишки	130	16	Дифференциальная диагностика изменений слепой кишки	166
9.7	Незлокачественные новообразования толстой кишки	132	17	Дифференциальная диагностика изменений подвздошной кишки	168
9.8	Диагностика карцином толстой кишки — советы и профессиональные секреты	134	18	Аномалии развития толстой кишки	170
9.9	Как можно предупредить развитие карциномы толстой кишки?	137	19	Кровотечения	174
9.10	Рекомендации по последующему наблюдению	141	20	Оперативная эндоскопия	176
9.11	Стенозы и сдавления толстой кишки	144	20.1	Полипэктомия	176
10	Колоноскопия у детей	146	20.2	Мукозэктомия	180
11	Интраоперационная колоноскопия	148	20.3	Мукозэктомия и полипэктомия — советы и профессиональные секреты	182
12	Послеоперационные находки	150	20.4	Мероприятия при осложнениях после полипэктомии и мукозэктомии	186
13	Результаты аноректального обследования	156	20.5	Бужирование	190
14	Редкие находки в толстой кишке	160	20.6	Лазеротерапия	194
14.1	Нейтропенический колит	160	20.7	Лазеротерапия — советы и профессиональные секреты	198
14.2	Глубокий кистозный колит	160	20.8	Комбинированные полипэктомия и лазеротерапия	200
14.3	Склеродермия	160	20.9	Извлечение инородных тел	202
14.4	Нейродермит	162	20.10	Псевдообструкция	204
14.5	Пневматоз кишки	162	21	Литература	207
			22	Фирмы-изготовители	208
				Предметный указатель	209