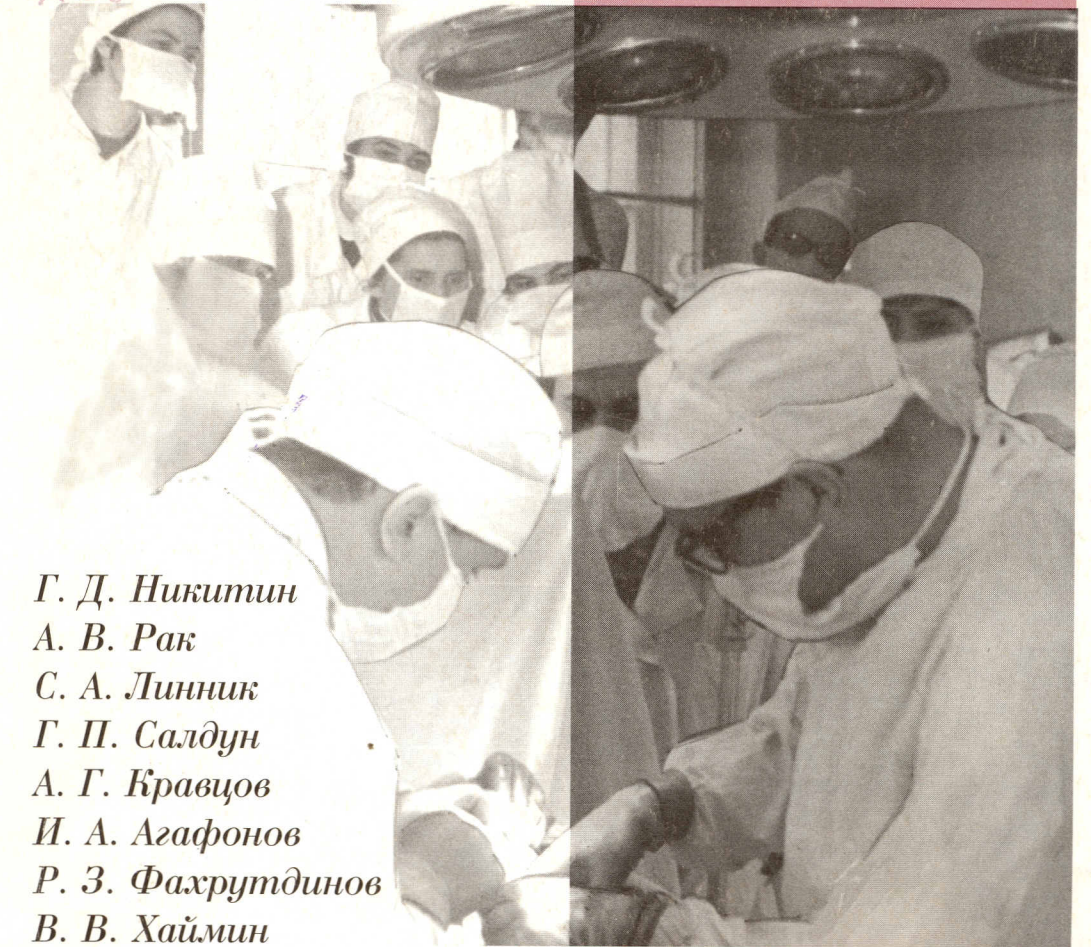


X 50



Г. Д. Никитин  
А. В. Рак  
С. А. Линник  
Г. П. Салдун  
А. Г. Кравцов  
И. А. Агафонов  
Р. З. Фахрутдинов  
В. В. Хаймин

ХИРУРГИЧЕСКОЕ  
ЛЕЧЕНИЕ

# ОСТЕО- МИЕЛИТА



Издательство «Русская графика»  
Санкт-Петербург  
2000

# ОГЛАВЛЕНИЕ

Предисловие .....	5
Введение .....	6
<b>Г Л А В А I. Характеристика основных форм хронического остеомиелита</b>	
Гематогенный остеомиелит .....	12
Посттравматический остеомиелит .....	23
Огнестрельный остеомиелит .....	25
Послеоперационный остеомиелит .....	33
Классификация послеоперационного остеомиелита .....	41
<b>Г Л А В А II. Клиническая картина и диагностика хронического остеомиелита</b>	
Особенности клинической картины остеомиелита и остеоартрита .....	58
Диагностика хронического остеомиелита .....	61
Рентгенодиагностика .....	61
Эхография .....	67
Радионуклидная диагностика .....	69
Термография .....	71
<b>Г Л А В А III. Консервативное лечение</b> .....	72
<b>Г Л А В А IV. Хирургическое лечение хронического остеомиелита</b>	
Показания и противопоказания к операции .....	77
Подготовка к операции и обезболивание .....	79
Оперативные доступы и хирургическая обработка очага остеомиелита .....	84
Принципы лечения послеоперационных дефектов кости и мягких тканей .....	90
Лечение костных полостей «пломбами» .....	94
<b>Г Л А В А V. Мышечная пластика костных полостей</b> .....	98
Местная мышечная пластика .....	101
Пластика полостей плечевой кости .....	107
Пластика полостей в костях предплечья .....	120
Пластика полостей бедренной кости .....	122
Пластика полостей в костях голени .....	128
Пластика костей стопы .....	131
<b>Г Л А В А VI. Мышечная пластика костных полостей лоскутом на ножке, взятыми с другой конечности (трансмюпластика)</b> .....	134
<b>Г Л А В А VII. Дополнительная (вторичная) кожная пластика после замещения костных полостей кровоснабжаемыми мышечными лоскутами.</b> .....	158
<b>Г Л А В А VIII. Рубцово-язвенный остеомиелит и его лечение с применением кожной и кожно-мышечной пластики</b>	
Кожная пластика .....	165
Кожно-мышечная пластика .....	181
Гипсовая иммобилизация .....	189
Кожная и кожно-мышечная пластика на сосудистой ножке .....	190
<b>Г Л А В А IX. Замещение гнойных костей при хроническом остеомиелите свежей аутокостью</b> .....	194
<b>Г Л А В А X. Лечение послеоперационного остеомиелита и ложных суставов, осложненных остеомиелитом</b> .....	207
Спицевой остеомиелит .....	221
<b>Г Л А В А XI. Хронический остеомиелит позвоночника</b> .....	231
Классификация гематогенного остеомиелита позвоночника .....	232
<b>Г Л А В А XII. Хронический остеомиелит костей таза</b> .....	240
<b>Г Л А В А XIII. Рациональный выбор способа операции хронического остеомиелита — средство профилактики послеоперационных осложнений.</b> .....	254
<b>Г Л А В А XIV. Источды лечения хронического остеомиелита при применении методов пластической хирургии</b> .....	263
Биографические этюды к портретам .....	276
Краткая библиография .....	285