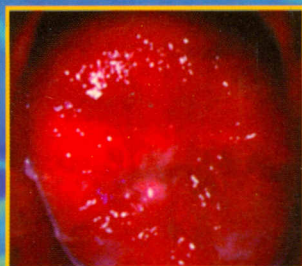
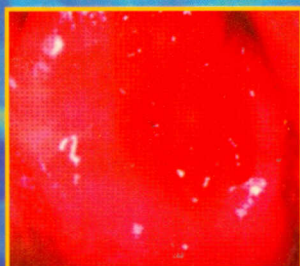

616 072.6 (02)
176

Прилепская В. Н. Роговская С. И. Межевитинова Е. А.

КОЛЬПОСКОПИЯ

ПРАКТИЧЕСКОЕ РУКОВОДСТВО



МЕДИЦИНСКОЕ ИНФОРМАЦИОННОЕ АГЕНТСТВО

Содержание 3

Введение 6

I. Историческая справка 7

II. Методики и техника кольпоскопии 10

1. Методики кольпоскопии 11
2. Техника кольпоскопии 12
3. Цитологическая диагностика 15

III. Краткие сведения об анатомии и гистологии шейки матки 17

IV. Возможности расширенной кольпоскопии:

1. Задачи кольпоскопии 23
2. Критерии оценки картин: 23
 - Цвет 24
 - Состояние сосудистого рисунка 24
 - Оценка состояния желез 25
 - Проба с раствором уксусной кислоты 32
 - Проба с раствором Люголя (проба Шиллера) 32
3. Современная терминология кольпоскопии 33
4. Основные кольпоскопические картины: 35
 - а) Нормальные кольпоскопические картины 35
 - Оригинальный сквамозный эпителий (МПЭ) 35
 - Цилиндрический эпителий (ЦЭ) 36
 - Нормальная зона трансформации (ЗТ) 37
 - б) Аномальные кольпоскопические картины: 51
 - Белый эпителий (БЭ) 51
 - Йоднегативная зона (ЙЗ) 51
 - Лейкоплакия (Л) 52
 - Пунктация (П) 60
 - Мозаика (М) 60
 - Атипичная зона трансформации (АЗТ) 61
 - Картины инвазивного рака 62
 - в) Другие картины (смешанные): 62
 - Кондиломы 73
 - Воспаление 81
 - Атрофия 82
 - Язва (истинная эрозия) 82
 - Эндометриоз 95
 - Полипы шейки матки 95

V. Заключение 97

VI. Основная литература 98