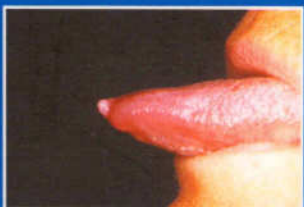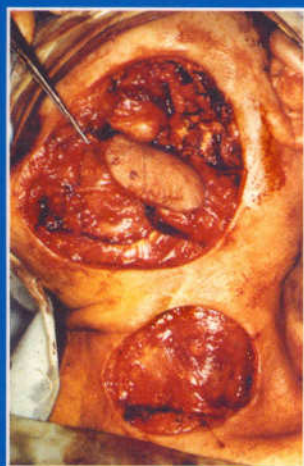
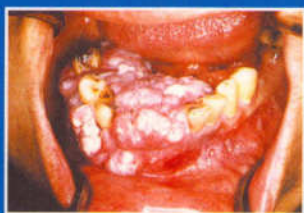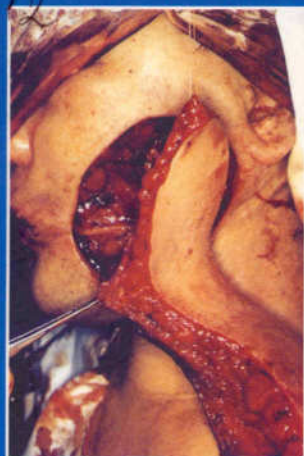


616.319(02)
С 12



Дьёрдь Сабо

Хирургия полости рта и челюстно-лицевой области

КНИГА  ЛИТЕРАТУРА
МЕДИЦИНСКАЯ  ПЛЮС

Содержание

Предисловие к русскому изданию	12
От автора	14

1. Местное обезболивание в хирургии полости рта

Томаш Дивини

1.1. Клиника боли	15
1.1.1. Понятие боли, её значение в стоматологической практике	15
1.1.2. Физиологическая основа боли	15
1.1.3. Психологическая боль	16
1.1.4. Порог болевой чувствительности	17
1.2. Фармакология местного обезболивания	17
1.2.1. Основы физиологии проведения нервного импульса	17
1.2.2. Механизм действия местной анестезии	18
1.2.3. Общие фармакологические свойства местных анестетиков	18
1.2.4. Роль сосудосуживающих препаратов в местной анестезии	19
1.2.5. Клинические свойства местных анестетиков	20
1.3. Способы местной анестезии	22
1.3.1. Необходимые инструменты при выполнении разных методик местного обезболивания	22
1.3.2. Общие принципы обезболивания зубов на верхней челюсти	23
1.3.2.1. Обезболивание верхних резцов и клыков	23
1.3.2.2. Обезболивание верхних премоляров	25
1.3.2.3. Обезболивание верхних моляров	25
1.3.3. Общие правила обезболивания нижних зубов	27
1.3.3.1. Особенности техники проводниковой анестезии нижней челюсти	27
1.3.3.2. Анестезия нижних резцов и клыков	28
1.3.3.3. Обезболивание нижних малых и больших коренных зубов	29
1.3.4. Анестезия воспаленных тканей	29
1.3.5. Внутрисвязочная анестезия	30
1.4. Осложнения местной анестезии	31
1.4.1. Общие осложнения	31
1.4.2. Местные осложнения	31
1.5. Плохое самочувствие больного в стоматологическом кресле. Обморок.	32
1.6. Седоаналгезия при обезболивании в хирургии полости рта и челюстно-лицевой хирургии	33
1.6.1. Показания к седоаналгезии	34

2. Общее обезболивание в челюстно-лицевой хирургии

Юдит Мерои

2.1. Общее обезболивание в челюстно-лицевой хирургии	35
2.1.1. Показания к общему обезболиванию	35
2.2. Подготовка больного к операции. Обследование больного перед наркозом	36
2.3. Медикаментозная подготовка, премедикация	37
2.4. Условия для проведения общего обезбоживания	37
2.4.1. Субъективные условия	37
2.4.2. Объективные условия	37
2.5. Препараты, применяемые при общем обезболивании	38
2.5.1. Ингаляционные анестетики	38
2.5.2. Внутривенные анестетики	39
2.6. Характерные особенности анестезии тканей полости рта и челюстно-лицевой области	40
2.7. Наркоз в амбулаторных условиях	40

3. Удаление зубов и корней

Томаш Дивини

3.1. Показания к удалению зуба	43
3.2. Противопоказания к удалению зуба	43
3.3. Клиническое обследование зубов и их корней, основные моменты операции удаления зуба	44
3.4. Удаление верхних зубов и осложнения после него	47
3.4.1. Верхние резцы	47
3.4.2. Верхний клык	47
3.4.3. Верхние премоляры	47
3.4.4. Верхние моляры	48
3.4.5. Верхний зуб мудрости	50
3.5. Удаление нижних зубов и осложнения после него	51
3.5.1. Нижние резцы	51
3.5.2. Нижние клыки, премоляры	51
3.5.3. Нижние моляры	52
3.6. Атипическое удаление зубов	53
3.7. Заживление костной раны и осложнения после удаления зуба	55

4. Хирургические методы лечения зубов с целью их сохранения

Томаш Дивини

4.1. Резекция верхушки корня	57
4.1.1. Показания и противопоказания	57
4.1.2. Ход операции	58
4.1.2.1. Особенности хода операции проводимой на различных группах зубов	60
4.1.3. Ретроградное пломбирование корней	61
4.1.4. Контроль за исходом операции резекции верхушки корня	62
4.2. Трансдентальное крепление	62
4.3. Реплантация зубов	63
4.4. Трансплантация зуба	64

5. Хирургическое лечение непрорезавшихся зубов (импактированные, инклюзированные, ретинированные зубы)

Томаш Дивини

5.1. Показания к удалению	67
5.2. Противопоказания к удалению зубов	68
5.3. Атипическое хирургическое удаление нижних зубов мудрости	68
5.3.1. Клиническое обследование, диагноз	68
5.3.2. Методика атипического удаления нижних зубов мудрости	69
5.3.2.1. Разрез, формирование лоскута	69
5.3.2.2. Удаление костной ткани	70
5.3.2.3. Удаление зуба	70
5.3.3. Осложнения, лечение раны после удаления зуба	71
5.4. Атипическое хирургическое удаление верхних зубов мудрости	71
5.5. Атипическое хирургическое удаление верхних клыков	72
5.5.1. Клинические обследования, диагноз	72
5.5.2. Возможности хирургического лечения ретинированных верхних клыков	73
5.5.2.1. Удаление палатинально расположенного клыка	73
5.5.2.2. Удаление клыка, лежащего со щечной стороны	74
5.5.3. Осложнения	74
5.6. Атипическое удаление нижних клыков и премоляров	74

6. Кисты челюстно-лицевой области

Адам Ковач, Томаш Дивини, Дьёрдь Сабо

6.1. Одонтогенные кисты	75
6.1.1. Перинатальная киста	75
6.1.2. Cysta gingivalis adulta. Десневая киста взрослых	76
6.1.3. Cysta primordialialis. Первичная киста	76
6.1.4. Cysta eruptionis. Киста прорезывающегося (прорастающего) зуба	76
6.1.5. Cysta follicularis. Фолликулярная киста (cysta dentigerous, коронковая киста)	76
6.1.6. Cysta periodontalis lateralis. Периодонтальная боковая киста	77
6.1.7. Keratocysta (cysta keratoides)	77
6.2. Одонтогенные кисты воспалительной этиологии	77
6.2.1. Радикулярная киста	78
6.2.2. Cysta residualis. Резидуальная киста	79
6.2.3. Cysta paradontalis	79
6.3. Cysta non-odontogenes. фиссуральная киста (неодонтогенные кисты)	79
6.3.1. Cysta canalis incisiva. Киста резцового канала	79
6.3.2. Cysta palatina medialis. Небная срединная киста	80
6.3.3. Cysta globulomaxillaris	80
6.3.4. Срединная киста нижней челюсти	80
6.3.5. Cysta nasolabialis (Klestadt-cysta)	80
6.3.6. Латеральная киста шеи (branchyogen, lymphoepithelialis cysta)	80
6.3.7. Боковой шейный свищ (Fistula)	81
6.3.8. Боковая киста шеи	81
6.3.9. Дермоидные и эпидермоидные кисты	82
6.3.10. Cysta gastrointestinalis heterotopica	82
6.4. Псевдокисты	82
6.4.1. Простая костная киста	83
6.4.2. Аневризматическая киста	84
6.4.3. Боковая костная киста	85
6.5. Оперативные вмешательства по поводу кист челюсти	85
6.5.1. Оральная цистостомия (Partsch I.)	85
6.5.2. Цистэктомия (Partsch II.)	86
6.5.3. Антральная цистостомия	89

7. Воспалительные процессы в челюстно-лицевой области

Адам Ковач, Дьёрдь Сабо

7.1. Periodontitis periapicalis acuta	91
7.2. Periodontitis periapicalis chronica	93
7.3. Очаги хронической фокальной инфекции	94
7.4. Небный абсцесс	94
7.5. Остеомиелит	94
7.5.1. Острый остеомиелит	94
7.5.2. Osteomyelitis chronica purulenta. Хронический гнойный остеомиелит	96
7.5.3. Osteomyelitis sclerotisans facialis	96
7.5.4. Osteomyelitis sclerotisans diffusa	96
7.5.5. Osteoradionecrosis	98
7.6. Pericoronitis	98
7.7. Phlegmone (cellulitis acuta)	99
7.7.1. Межфасциальные пространства	100
7.8. Специфические воспалительные процессы	103
7.8.1. Актиномикоз	103
7.8.2. Туберкулез	104
7.8.3. Токсоплазмоз	104
7.8.4. СПИД (AIDS)(Acquired Immune Deficiency Syndrome)	104

8. Травматология челюстно-лицевой области

Адам Ковач, Дьёрдь Сабо

8.1. Первая помощь	105
8.2. Специализированная помощь при переломах челюстей	106
8.3. Перелом нижней челюсти	108
8.3.1. Лечение переломов нижней челюсти	111
8.3.2. Вопрос о сохранении зубов, находящихся в линии перелома	117
8.3.3. Перелом мыщелкового отростка нижней челюсти	117
8.4. Переломы средней трети лица	118
8.4.1. Центральные переломы средней трети лица	118
8.4.2. Центролатеральный перелом средней трети лица	119
8.4.3. Латеральный перелом средней трети лица	119
8.4.4. Лечение переломов средней трети лица	121

9. Заболевание слюнных желез

Дьёрдь Сабо

9.1. Анатомия	125
9.1.1. <i>Handula parotusi</i> (околоушная слюнная железа)	125
9.1.2. Подчелюстная слюнная железа	126
9.1.3. Подязычная слюнная железа	126
9.1.4. Малые слюнные железы	127
9.2. Иннервация желез и слюнообразование	127
9.3. Слюна и ее функции	127
9.4. Классификация заболеваний слюнных желез	128
9.4.1. Воспалительные процессы слюнных желез	129
9.4.1.1. Эпидемический паротит	129
9.4.1.2. <i>Parotitis acuta suppurativa</i>	129
9.4.1.3. Хроническое, неспецифическое воспаление слюнной железы	129
9.4.1.4. Специфические воспалительные процессы	130
9.4.1.5. Sjogre-синдром	130
9.4.1.6. Heerfordt-синдром (<i>febris uveoparotidea subchronica</i>)	132
9.4.2. Слюнно-каменная болезнь	132
9.4.3. Сиалозы (<i>Sialodentosis</i>)	133
9.4.4. Опухоли	133
9.4.4.1. <i>Pleomorph adenoma</i> (смешанная опухоль)	134
9.4.4.2. <i>Papillaris cystadenolymoma</i> (Worthing-tumor)	135
9.4.4.3. Цилиндромы (<i>carcinom adenocysticum</i> — базальноклеточная карцинома)	135
9.4.4.4. Карциномы	136
9.4.4.5. Нарушения развития слюнных желез	137
9.5. Методика обследования слюнных желез и их значение	137

10. Неврология полости рта и лица

Дьёрдь Сабо

10.1. Невриты	143
10.2. Боль в области лица	143
10.2.1. Типичная невралгия	143
10.2.1.1. Невралгия <i>nervus trigeminus</i>	143
10.2.1.2. Невралгия (<i>neuralgia n.glossopharyngeus</i>)	145
10.2.2. Атипичная боль в области лица	145
10.2.2.1. Невралгия <i>n.pterygopalatinalis</i> (<i>sphenopalatinalis</i>)	146
10.2.2.2. Невралгия <i>n.auriculotemporalis</i> (Синдром Frey)	146
10.2.2.3. Посттравматическая тригеминальная боль	146
10.3. Паралич нервов	146
10.3.1. Парез <i>n.facialis</i>	146

11. Опухоли челюстно-лицевой области.

Опухоли лица и шеи

Дьёрдь Сабо, Богдан Шандор

11.1. Доброкачественные опухоли полости рта и окружающих тканей	150
11.1.1. Опухоли мягких тканей эпителиального происхождения	150
11.1.1.1. Папиллома (папиллома)	150
11.1.2. Соединительнотканые опухоли мягких тканей	150
11.1.2.1. Фиброма	150
11.1.2.2. Эпулис, периферическая гигантоклеточная репаративная гранулема, пародонтома	151
11.1.2.3. Липома	152
11.1.2.4. Гемангиома	152
11.1.2.5. Врожденные геморрагические гемангиоэктазии (Rendu-Osler-Weber заболевания)	154
11.1.2.6. Лимфангиома	154
11.1.2.7. Миксома	154
11.1.2.8. Опухоли мышечной ткани	154
11.1.2.9. Опухоли нервной ткани	155
11.1.3. Одонтогенные доброкачественные опухоли	157
11.1.3.1. Амелобластома	157
11.1.3.2. Аденоамелобластома (adenomatoid odontogen tumor)	159
11.1.3.3. Эпителиальная кальцифицированная одонтогенная опухоль (tumor odontogenes calcificans epithelialis, Pindborg-tumor)	159
11.1.3.4. Fibroma ameloblasticum (ameloblastoma fibromatosum)	159
11.1.3.5. Дентинома	159
11.1.3.6. Fibroma odontogenicum	159
11.1.3.7. Мухома ododontogenes	159
11.1.3.8. Цементома	159
11.1.3.9. Одонтома	160
11.1.4. Доброкачественные опухоли, не связанные с зубами, локализованные в костной ткани челюстей	160
11.1.4.1. Центральная фиброма	160
11.1.4.2. Хондрома	160
11.1.4.3. Миксома	160
11.1.4.4. Остеома	161
11.1.4.5. Экзостоз	161
11.1.4.6. Энностозы	161
11.1.4.7. Torus palatinus et mandibularis. Срединный экзостоз нёба и нижней челюсти	161
11.1.4.8. Центральная гигантоклеточная опухоль	161
11.1.4.9. Центральная гигантоклеточная гранулема	161
11.2. Предраковое состояние слизистой оболочки полости рта (praecarcinosis)	162
11.2.1. Лейкоплакия	162
11.2.2. Lichen ruber planus	162
11.2.3. Cheilitis chronica	162
11.2.4. Cheilitis glandularis	162
11.3. Злокачественные опухоли челюстно-лицевой области	163
11.3.1. Лимфатическая система головы и шеи	163
11.3.2. Эпителиальные злокачественные опухоли. Карциномы	165
11.3.2.1. Рак губы	165
11.3.2.2. Carcinoma buccae	168
11.3.2.3. Рак языка	168
11.3.2.4. Рак дна полости рта	170
11.3.2.5. Карцинома нёба	171
11.3.2.6. Gingivacarcinoma	172
11.3.2.7. Злокачественные новообразования челюстей эпителиального происхождения	172

11.3.2.8. Базалиома (базальноклеточная карцинома)	172
11.3.2.9. Рак верхнечелюстных пазух, опухоли верхнечелюстных пазух	173
11.3.3. Соединительнотканые опухоли челюстных костей	178
11.3.3.1. Остеосаркома	178
11.3.3.2. Хондросаркома	179
11.3.3.3. Ewing-sarcoma (endothelias mieloma, круглоклеточная саркома)	179
11.3.3.4. Фибросаркома	179
11.3.4. Метастатические опухоли	179
11.4. Дифференциальная диагностика состояния шейных лимфоузлов	179

12. Медикаментозное и хирургическое лечение злокачественных опухолей головы, шеи и челюстно-лицевой области

Адам Ковач, Дьёрдь Сабо

12.1. Хирургическое лечение раковых опухолей челюстно-лицевой области	182
12.1.1. Радикальная шейная диссекция	182
12.1.2. Функциональная диссекция	182
12.1.3. Хирургическое лечение первичной опухоли	184
12.1.3.1. Моноблок-операции	184
12.1.4. Лоскуты на питающей ножке	186
12.1.5. Pull-through операции (операция-тоннель)	188
12.1.6. Возмещение костной ткани, реконструкция нижней челюсти	188
12.1.7. Возмещение слизистой оболочки и кожи	189
12.2. Медикаментозное лечение опухолей головы и шеи	191
12.2.1. Системное цитостатическое лечение	191
12.2.2. Интраартериальная химиотерапия	192

13. Микрохирургия

Йожеф Барабаш

13.1. Общее понятие о микрохирургии	197
13.2. Оборудование	197
13.2.1. Операционный микроскоп	197
13.2.2. Микроинструменты	197
13.2.3. Профессиональное соответствие персонала	198
13.2.4. Общая техническая база	198
13.3. Техника наложения швов	198
13.3.1. Анастомоз "конец в конец"	198
13.3.2. Анастомоз "конец в бок"	198
13.3.3. Наложение шва на нервные окончания	198
13.4. Лоскуты	199
13.4.1. Fasciocutan (кожно-фасциальные) лоскуты	199
13.4.1.1. Лоскут inguinalis (паховых лоскут по авторам groin flap Mc.Gregor и Jackson, 1972)	199
13.4.1.2. Лоскут a.dorsalis pedis	199
13.4.1.3. Лоскут предплечья (a.radialis), или китайский лоскут	199
13.4.1.4. Лоскут лопаточный (Dos Santos, Gilbert, 1982, 1984)	199
13.4.2. Трансплантация мышц	199
13.4.2.1. M. gracilis-лоскут	200
13.4.2.2. Лоскут M. latissimus dorsi	200
13.4.2.3. M. rectus abdominis	200
13.4.3. Костная трансплантация	200
13.4.3.1. Fibula	200
13.4.3.2. Os.ilium	201
13.4.4. Интраабдоминальный лоскут	201

14. Хирургическое лечение расщелин губы и нёба

Ласло Борбель

14.1. Эпидемиология	203
14.2. Этиология	203
14.2.1. Эндогенные факторы	203
14.2.2. Экзогенные факторы	203
14.3. Морфогенез расщелин губы и неба	204
14.3.1. Односторонняя полная расщелина губы и нёба	205
14.3.2. Двустороннее полное несращение губы и нёба	206
14.3.3. Расщелина нёба	207
14.4. Классификация расщелин губы и нёба	208
14.5. Прогнозирование наследственности, профилактика	209
14.6. Функциональные нарушения, сопровождающие расщелины	209
14.7. Комплексное лечение расщелин губы и нёба	210
14.8. Хирургическое лечение	211
14.8.1. Хирургическое лечение расщелин губы	211
14.8.2. Хирургическое лечение расщелин нёба	213
14.8.3. Пластика глотки	215
14.8.4. Повторная пластика губы	215
14.8.5. Коррекция носа	217
14.8.6. Пересадка костной ткани	217

15. Хирургическое лечение дисгнатий

Ласло Борбель, Томаш Визкелети

15.1. Основные принципы комплексного лечения дисгнатий	219
15.2. Терминология	220
15.3. План лечения	221
15.3.1. Структурный анализ	221
15.3.1.1. Анализ цефалометрии	221
15.3.1.2. Эстетический анализ мягких тканей	224
15.3.1.3. Анализ окклюзии, операция на моделях	226
15.4. Основные общие хирургические принципы	226
15.5. Осложнения	228
15.5.1. Рецидив	228
15.5.2. Повреждение нервов	228
15.5.3. Инфицирование	229
15.5.4. Асептический костный некроз	229
15.5.5. Травма зубов	229
15.5.6. Дисфункции темпоро-мандибулярного сустава	229
15.5.7. Понижение жевательной эффективности	229
15.6. Операции на челюстях	229
15.6.1. Операции на верхней челюсти	229
15.6.1.1. Кортикотомия Kole	229
15.6.1.2. Передняя сегментная остеотомия Kole	230
15.6.1.3. Остеотомия заднего сегмента по Schuchardt	231
15.6.1.4. Le Fort I остеотомия	233
15.6.1.5. Остеотомия по Le Fort II, III	233
15.6.2. Операции на нижней челюсти	233
15.6.2.1. Операция на ramus os.mandibulae	233
15.6.2.2. Операция на теле нижней челюсти	235
15.6.2.3. Симфизиотомия (Триаса-операция)	235
15.6.2.4. Остеотомия переднего сегмента (по Hofer)	235
15.6.2.5. Пластика подбородка	236
15.7. Виды деформаций (специфические формы патологии)	236
15.7.1. Прогнатия мандибулы (progenia, macrognathia, macrogenia hyperplasia mandibularis)	236

15.7.2. Ретрогнатия нижней челюсти (retrogenia, micrognathia mandibulae, microgenia, hypoplasia mandibularis)	238
15.7.3. Прогнатия верхней челюсти	239
15.7.4. Ретрогнатия os.maxilla (микрогнатия, псевдопрогения)	242
15.7.5. Открытый прикус	242

16. Краниофасциальная хирургия

Ласло Борбель

16.1. Морфогенетическая классификация аномалий развития черепа	245
16.2. Основы краниофасциальной хирургии	246
16.3. Анатомические изменения и функциональные нарушения краниофасциальных патологиях	246
16.4. План лечения	247
16.4.1. Обследование	247
16.4.2. План операции	248
16.4.3. Сроки оперативного вмешательства	248
16.5. Наиболее часто встречающиеся краниофасциальные деформации	248
16.5.1. Craniosynostosis (craniostenosis)	248
16.5.2. Гипертелоризм (hyperteleorbitismus, orbitale hypertelorismus)	250
16.5.3. Синдром Apert acrocephalosyndactylia	250
16.5.4. Синдром Crouzon (dysostosis craniofacialis)	252
16.5.5. Синдром Pierre-Robin	254
16.5.6. Dysostosis mandibulofacialis (синдром Treacher-Collins, синдром Francheschetti-Zwahlen-Klein)	256
16.5.7. Гемигипертрофия лица	256
16.5.8. Hemiarophia faciei	258
16.5.9. Microsomia hemifacialis	258

17. Височно-нижнечелюстной сустав

Дьёрдь Сабо

17.1. Хирургическая анатомия	261
17.2. Функции височно-нижнечелюстного сустава	262
17.3. Заболевания височно-нижнечелюстного сустава	262
17.3.1. Врожденная и приобретенная патология развития	262
17.3.1.1. Конгенитальная патология височно-нижнечелюстного сустава, гипоплазия-аплазия	262
17.3.1.1.1. Hemifacialis microsomia	262
17.3.1.1.2. Двухстороннее недоразвитие 1-й и 2-й жаберных дуг	264
17.3.1.2. Приобретенные деформации. Condylaris hyplasia	264
17.3.2. Инфициционные заболевания височно-нижнечелюстного сустава	264
17.3.3. Анкилоз	264
17.3.4. Повреждения (травмы)	268
17.3.5. Вывих нижней челюсти	271
17.3.6. Internal derangement — внутреннее изменение	273
17.3.7. Дегенеративные заболевания	275
17.3.7.1. Остеоартроз (синонимы: arthrosis deformans, osteoarthritis)	275
17.3.7.2. Ревматоидный артрит	275
17.3.7.3. Подагра. Мочекислый диатез	276
17.3.7.4. Другие дегенеративные заболевания (спондилит, сопровождающийся анкилозом — ankylosing spondylitis, Marie-Strupel-spondylitis)	276
17.3.8. Опухоли височно-нижнечелюстного сустава	276
17.4. Объективные методы исследования	277
17.4.1. Классическая рентгенодиагностика	279
17.4.2. Ортопантомография	279
17.4.3. Артрография	279
17.4.4. Компьютерная томография	279
17.4.5. Магнитно-резонансная диагностика	280
17.4.6. Артроскопия	280

18. Патологические изменения костной ткани в челюстно-лицевой области

Дьёрдь Сабо

18.1. Атрофия альвеолярного отростка	281
18.2. Экзостозы	281
18.2.1. Небный торус	281
18.2.2. Torus mandibularis	281
18.2.3. Множественные экзостозы	282
18.3. Остеомиелит (см. "Воспалительные заболевания")	282
18.4. Центральная гигантоклеточная гранулема	282
18.5. Фиброзная дисплазия	283
18.5.1. Монооссальная форма	283
18.5.2. Полиоссальная форма	285
18.6. Paget-заболевания	285
18.7. Гистиоцитоз X (histiocytosis X)	286
18.7.1. Эозинофильная гранулема	286
18.7.2. Заболевание Hand-Schuller-Christion	286
18.7.3. Заболевание Abt-Letterer-Siwe	287
18.8. Osteoporosis, или остеопороз (заболевание Albers-Schonberg, или мозаичная кость)	287
18.9. Osteoporosis	288
18.9.1. Gosos (хроническая скрытая очаговая инфекция) — остеопоротическое изменение костного мозга	288
18.10. Ренальная остеодистрофия	288
18.11. Остеолизис с обширным очагом поражения (phantom bone disease)	288

19. Препротетическая хирургия

Пал Редл, Дьёрдь Сабо

19.1. Клиника и патогенез атрофии альвеолярного отростка	289
19.1.2. Диагностика	289
19.1.2.1. Анамнез и клиническое обследование	289
19.1.2.2. Аппаратные методы исследования	290
19.2. Техника оперативных вмешательств	290
19.2.1. Выбор правильной техники удаления зубов	290
19.2.2. Коррекция кости	290
19.2.3. Коррекция мягких тканей	291
19.2.4. Релятивное увеличение альвеолярного отростка	292
19.2.4.1. Временная фиксирующая пластинка	292
19.2.4.2. Субмукозная пластика преддверия полости рта	292
19.2.4.3. Открытая пластика преддверия без восстановления эпителия	293
19.2.4.4. Открытая пластика преддверия полости рта с возмещением эпителия	293
19.2.4.5. Пластика в области бугра верхней челюсти	294
19.2.4.6. Углубление дна полости рта	294
19.2.4.7. Удаление чрезмерно подвижного альвеолярного гребня в комбинации с открытой пластикой полости рта в области верхней челюсти	295
19.2.5. Увеличение абсолютной высоты альвеолярного отростка	295
19.2.5.1. Материалы, применяемые для замещения костной ткани	295
19.2.5.2. Оперативная техника	296
19.2.5.2.1. Вертикальная остеотомия	296
19.2.5.2.2. "Сэндвич"-пластика (горизонтальная остеотомия)	296
19.2.5.2.3. "Onlay" пластика	297
19.2.5.2.4. Верхнечелюстная интерпозиционная пластика, остеотомия в виде подковы, "horseshoe osteotomy"	297
19.2.5.2.5. Sinus elevatio	298
19.2.6. Постоперативная фаза, временное и постоянное протезирование	299
19.2.7. Осложнения	301